FACULTE DE MEDECINE DE DIJON

Année 1975 - N* 35

CONTRIBUTION A L'ETUDE DU TRAITEMENT DE L'EPIPHYSIOLYSE FEMORALE SUPERIEURE DE L'ADOLESCENT

T H E S E

présentée

à la Faculté de Médecine de DIJON

et soutenue publiquement le 28 mai 1975

pour obtenir le grade de Docteur en Médecine

par

DAUVERGNE Jean-Marc

né le 24 février 1947

à PONT DE VAUX

FACULTE DE MEDECINE DE DIJON

Année 1975 - N° 35

CONTRIBUTION A L'ETUDE DU TRAITEMENT DE L'EPIPHYSIOLYSE FEMORALE SUPERIEURE DE L'ADOLESCENT

à partir d'une série de 23 cas traités à MACON

T H E S E

présentée

à la Faculté de Médecine de DIJON

et soutenue publiquement le 28 mai 1975

pour obtenir le grade de Docteur en Médecine

par

DAUVERGNE Jean-Marc

né le 24 février 1947

à PONT DE VAUX

UNIV.
LEIDEN
BIBL.

PERSONNEL DE LA FACULTE

M. J.B. BOUHEY : Doyen
M. A. MARIN : Assesseur
M. R. PUTELAT : Assesseur
M. J.P. DIDIER : Assesseur
M. J. GUERRIN : Assesseur

M. J. GUYOT : Professeur honoraire
M. F. BARON : Professeur honoraire

Professeurs titulaires

Anatomie et organogénèse : P. BARRY

Anatomie pathologique et carcinologie : F. CABANNE - Doyen Honoraire

Biochimie : P. PADIEU

Cardiologie : J.B. BOUHEY

Clinique chirurgicale : H. VIARD

Clinique médicale : P. CORTET

Clinique obstétricale et gynécologie : J. JAHIER

Clinique médicale infantile : M. ALISON

Clinique neuropsychiatrique : J. BALLIVET

Hépatologie - gastro-entérologie : Cl. KLEPPING

Histologie, : G. RUCART

Maladies infectieuses : F. DESTAING

Médecine légale et toxicologie : A. MARIN

.../...

Pathologie chirurgicale : C. FERRY

Pathologie médicale : R. PUTELAT

Physiologie : J. KLEPPING

Biophysique : P. GAILLIARD

Professeurs sans chaire

Anatomie pathologique : R. MICHIELS

Biochimie : J. DEDREUX

Médecine préventive et Santé publique, Hygiène : M. CARON

Parasitologie : Mme Y. ROUGET

Chirurgie générale : P. AUPECLE

Radiologie (Radiodiagnostic) : J.P. MABILLE

Professeur chargé de cours à titre permanent

Bactériologie, Virologie : P. PICHAT

Maîtres de Conférences agrégés

Anatomie et Organogénèse : J.M. AUTISSIER

Anesthésiologie : B. CAILLARD

Carcinologie : J. GUERRIN

Chirurgie générale :

S. BRIET

G. PIGANIOL

Gynécologie et Obstétrique :

J. SALASC

J.P. FELDMAN

Hématologie et Maladies du sang : A. DUZER

Médecine expérimentale, Immunologie : F. MARTIN

Médecine interne :

M. GAUDET

P. LOUIS

Néphrologie : G. RIFLE

Neurochirurgie : A. THIERRY

Neurologie : A. DUMAS

Orthopédie, Traumatologie, Chirurgie plastique et reconstructive :
P. GRAMMONT

Parasitologie : P. CAMERLYNCK

Pédiatrie et Génétique médicale : J.L. NIVELON

Pharmacologie : A. ESCOUSSE

Physiologie : J.P. DIDIER

Pneumologie, Phtisiologie : L. JEANNIN

Radiologie, radiodiagnostic :

M. WEILLER

D. BINNERT

Radiologie, radiothérapie : J.Cl. HORIOT
Rhumatologie : J. STRAUSS

.../...

Professeur associé

Anatomie pathologique : R. GARNEAU

Agrégés libres

Dermatologie, Vénéréologie : J.L. CHAPUIS

Ophtalmologie : P.G. MOREAU

Urologie : R. GAYET

La Faculté de Médecine de DIJON déclare que les opinions émises dans les thèses qui lui sont présentées doivent être considérées comme propres à leurs auteurs et qu'elle entend ne leur donner ni approbation ni improbation.

- J U R Y D E L A T H E S E -

Le Président : Monsieur le Professeur H. VIARD

Les Membres : Monsieur le Professeur C. FERRY

Monsieur le Professeur Agrégé J.M. AUTISSIER

Monsieur le Professeur Agrégé P. GRAMMONT

Membre invité : Monsieur le Docteur A. LAPRAS

A LA MEMOIRE DE MON PERE,

A MA MERE,

avec mon infinie reconnaissance.

A MA FEMME,

avec toute ma tendresse.

A MES FILS,

avec toute mon affection.

A MA FAMILLE,

A MES AMIS.

A NOTRE PRESIDENT DE THESE

Monsieur le Professeur H. VIARD

Nous le remercions d'avoir bien voulu présider le jury de notre thèse.

Nous apprécions la qualité de son enseignement et l'affabilité de son accueil dans un service où l'on a autant le souci de la qualité des relations humaines que de la rigueur chirurgicale.

Nous l'assurons de notre respectueuse considération.

A NOS JUGES

- Monsieur le Professeur C. FERRY

Nous lui sommes reconnaissants d'avoir bien voulu s'intéresser à ce travail. Il nous a toujours donné un enseignement d'une grande clarté.

Nous le prions d'agréer l'assurance de notre estime et de toute notre considération.

- Monsieur le Professeur Agrégé J.M. AUTISSIER

Nous le remercions de l'accueil qu'il nous a fait dans son service. Nous admirons sa simplicité et sa compétence.

Nous lui en gardons une profonde reconnaissance.

- Monsieur le Professeur Agrégé P. GRAMMONT

Il a eu l'amabilité d'avoir bien voulu juger ce travail avec sa grande expérience d'orthopédiste.

Qu'il soit assuré de notre respectueuse gratitude et de toute notre estime.

- Monsieur le Docteur A. LAPRAS

Il a bien voulu nous confier les observations de ses malades. Il nous a apporté l'aide de sa grande expérience dans la rédaction de plusieurs chapîtres de ce travail.

Nous l'assurons de toute notre reconnaissance.

A MESSIEURS les Médecins, Chirurgiens et Spécialistes du Centre Hospitalier de MACON :

BADINAND
BOUCOMONT
CALTRAN
CAVALLARO
DANJOU
DHERS
FALCONNET
GABRIELLE
GALLOIS
HUTINEL
LAPRAS
LEQUIN
MULSANT
PLAUCHU
PROST
RABASTE
TROSSAT
VARNIER
WALTER

CONTRIBUTION A L'ETUDE DU TRAITEMENT
DE L'EPIPHYSIOLYSE FEMORALE SUPERIEURE DE L'ADOLESCENT

(à partir d'une série de 23 cas traités à MACON)

	PAGES
Chap. 1 - INTRODUCTION	3
Chap. 2 - RAPPEL DES CARACTERES GENERAUX	4
- Définition	4
- Historique	5
- Caractères anatomo-radiologiques	7
I - Repères et valeurs normales en projection radiologique	7
II - Etude du déplacement	9
- Caractères anatomo-pathologiques et pathogénie	11
I - Facteurs mécaniques	11
II - Facteurs endocriniens	12
III - Facteurs métaboliques	13
IV - Facteurs génétiques	13
- Rappel des méthodes thérapeutiques	15
I - Traitement non opératoire	15
II - Traitement chirurgical	15
Chap. 3 - PRESENTATION DES OBSERVATIONS	18
Chap. 4 - ANALYSE DES OBSERVATIONS	40
I - Nombre total de hanches traitées	40
II - Sexe	40
III - Age	40
IV - Côté atteint	41
V - Conditions cliniques du diagnostic	41
VI - Conditions radiologiques du diagnostic	42
Tableau récapitulatif des caractères cliniques et radiologiques	44

.../...

PAGES

Chap. 5 - TRAITEMENTS APPLIQUES DANS NOTRE SERIE 45
I - Repos au lit 45
II - Ostéosynthèse extra-articulaire après réduction non opératoire 45
III - Ostéotomie inter-trochantérienne extra-articulaire 46
IV - Réduction non opératoire et contention par plâtre 47
V - Indications thérapeutiques en fonction du groupe radiologique 47

Chap. 6 - EVOLUTION DES CAS TRAITES PAR REDUCTION NON OPERATOIRE ET CONTENTION PLATREE 49
I - Pendant les 3 premiers mois 49
II - Evolution clinique après l'ablation du plâtre 50
III - Evolution radiologique après l'ablation du plâtre 53

Chap. 7 - RESULTATS 54
I - Repos simple au lit 54
II - Ostéosynthèse extra-articulaire après réduction non opératoire instable 54
III - Ostéotomie inter-trochantérienne extra-articulaire 54
IV - Réduction non opératoire suivie d'une contention par plâtre 55
A - Nombre de cas
B - Délais d'observation
C - Durée de séjour dans le service
D - Résultats cliniques à la dernière consultation
E - Résultats radiologiques à la dernière consultation

CONCLUSIONS 59

BIBLIOGRAPHIE

I N T R O D U C T I O N

-:-:-:-:-:-:-:-:-:-:-:-

L'objet de cette thèse est l'analyse des résultats éloignés constatés dans une série homogène de 23 épiphysiolyses fémorales supérieures de l'adolescent (coxa-vara) traitées à MACON de 1964 à 1974 par la même équipe de chirurgiens.

Deux raisons nous paraissent justifier l'intérêt porté à cette statistique :

1°- Le délai important écoulé dans un grand nombre d'observations entre la date du traitement et la date de la dernière consultation.

2°- La place considérable faite au traitement non opératoire de cette série mâconnaise. Les résultats étudiés avec objectivité et impartialité semblent autoriser une révision du jugement habituellement pessimiste porté sur le traitement non opératoire de l'épiphysiolyse fémorale supérieure.

Nous présenterons successivement :

- un rappel des conceptions classiques de l'anatomo-radiologie, de l'anatomo-pathologie, de la pathogénie et des méthodes thérapeutiques de cette affection.
- pour apporter ensuite le bilan de la série de MACON.

Plusieurs méthodes thérapeutiques ont été appliquées à ces 23 hanches pathologiques, mais l'un des modes de traitement a connu la faveur des chirurgiens : réduction non opératoire sous anesthésie générale et contention par plâtre type DUCROQUET. 19 hanches ont été traitées d'une façon identique et uniforme par cette technique. L'excellente qualité des résultats tardifs apporte une démonstration objective de la valeur que conserve à l'heure actuelle cette méthode malgré sa réputation d'archaïsme périmé.

RAPPELS DES CARACTERES GENERAUX

-:

Pour la rédaction de ce chapître nous nous sommes inspirés du rapport de la 43ième réunion annuelle de la Société Française de Chirurgie Orthopédique et Traumatologique de novembre 1968 présenté par H. CARLIOZ, J. G. POUS et J. C. REY auquel nous avons fait de larges emprunts.

Nous verrons successivement la définition, l'historique, un rappel des caractères anatomo-radiologiques, un rappel des caractères anatomo-pathologiques et la pathogénie, pour présenter enfin un bref rappel des méthodes thérapeutiques.

DEFINITION

L'épiphysiolyse fémorale supérieure est le déplacement non traumatique de la tête fémorale par rapport au col, ce déplacement se produisant dans le cartilage de croissance de la zone sous-capitale du col fémoral.

De nombreux autres termes ont été employés pour définir cette affection : épiphysiolisthésis, coxa-vara des adolescents, coxa-rétorsa, arthrite déformante juvénile, etc... Le terme le plus couramment employé est celui de coxa-vara de l'adolescent, en raison du déplacement vers le bas, mais en fait il ne convient pas puisque par définition la coxa-vara consiste en la fermeture de l'angle cervico-diaphysaire alors que dans l'épiphysiolyse cet angle est normal : c'est en effet la tête fémorale seule qui glisse. La même critique peut se faire en ce qui concerne la coxa-rétorsa. Nous conserverons donc ce terme d'épiphysiolyse fémorale supérieure, car bien qu'il ne soit pas lui non plus sans reproche, il est actuellement le plus utilisé.

.../...

HISTORIQUE

- La première allusion faite dans la littérature à cette affection semble être due à Ambroise PARE en 1572.

- Des textes plus critiques apparaissent en 1837 dans les oeuvres complètes de Jean-Louis PETIT. Il faut attendre la fin du XIXème siècle malgré quelques autres publications dans la période intermédiaire pour que l'anatomie pathologique macroscopique puis histologique soient décrites et que les causes de la maladie soient discutées.

- BOUSSEAU (1867) est souvent cité comme le premier auteur de cette période riche. En réalité, son observation concerne un décollement épiphysaire traumatique, chez un garçon de 15 ans écrasé par une charrette.

- Il n'est pas possible de détailler ici l'histoire de nos connaissances sur l'Epiphysiolyse Fémorale Supérieure car la liste est longue des chirurgiens qui s'y sont intéressés. HOWORTH a rédigé en 1966 un historique très complet.

- C'est en fait avec la radiologie que commencent les progrès dans la connaissance du déplacement épiphysaire et de son traitement. Le début du XXème siècle est, à ce titre, très fructueux.

Quelques travaux importants marquent les décades suivantes, notamment ceux de Royal WHITMAN en 1901 et de KIRMISSON en 1913. Cependant, l'Epiphysiolyse Fémorale Supérieure est encore mal distinguée des autres "Coxa-Vara" dont elle gardera jusqu'à nos jours et à tort, le nom.

- WILSON, en 1924, rédige, à propos de 7 cas, la première de ses remarquables publications. Pendant 10 ans encore les travaux importants sont américains : en 1926 J. A. KEY et en 1931 FERGUSSON et HOWORTH.

- Enfin une mise au point très complète a été réalisée à l'occasion du Congrès de la Société Française de Chirurgie Orthopé-

.../...

dique et Traumatologique de 1968. Cette mise au point a donné lieu à la publication du classique rapport de H. CARLIOZ, J. G. POUS et J. C. REY qui désormais fait autorité en la matière.

CARACTERES ANATOMO-RADIOLOGIQUES

A l'âge où survient l'Epiphysiolyse Fémorale Supérieure l'extrémité supérieure du fémur a presque ses contours définitifs :

1°- Les angles de déclinaison et d'inclinaison approchent de leur valeur définitive.

2°- Cependant les cartilages conjugaux sont encore visibles : entre le col et l'épiphyse fémoraux la fusion ne se fait, en moyenne, qu'à 16 ans (garçons et filles réunis, SCHINZ). Les cartilages du grand et du petit trochanter se ferment 6 mois à 1 an plus tard. Par contre, le cartilage en Y disparait 12 à 18 mois plus tôt.

3°- La cupule épiphysaire n'est pas régulièrement creusée en verre de montre. Dans le plan frontal, tout au moins, son fond s'aplatit. A sa partie moyenne, l'épiphyse n'a pas plus de 15 à 20 millimètres d'épaisseur.

I - REPERES ET VALEURS NORMALES EN PROJECTION RADIOLOGIQUE

A - Cliché de face (D'après C. FAURE, D. PELLERIN et J. P. BICHAMBRE)

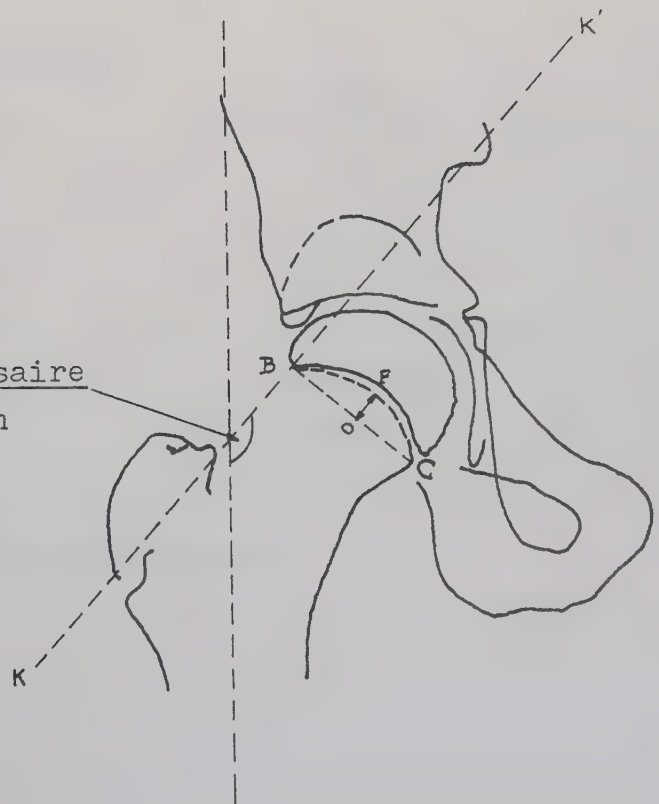

angle cervico-diaphysaire
= angle d'inclinaison

.../...

1°- La ligne de KLEIN KK' suit le bord externe du col fémoral et coupe toujours un segment plus ou moins important de la calotte capitale. Ce segment doit être égal des 2 côtés ; plus petit d'un côté, il objective un déplacement interne de la tête.

2°- La ligne basi-cervicale BC : elle joint l'extrémité supéro-externe à l'extrémité inféro-interne de la base de l'épiphyse.

3°- L'angle cervico-capital KBC représente le quadrant inféro-interne de l'intersection de la ligne de KLEIN et de la ligne basi-capitale. Cet angle se ferme dans les glissements inférieurs. La différence entre cet angle normal (105° ± 13°) et l'angle mesuré sur la radio représente le degré de glissement en coxa-vara.

4°- La flèche basi-capitale OF est la distance du milieu de la ligne basi-capitale à la ligne de projection du bord antérieur de la base épiphysaire. Cette flèche augmente dans les glissements postérieurs.

5°- L'angle d'inclinaison représente le quadrant inféro-interne de l'intersection de la ligne de KLEIN et de la direction de la diaphyse fémorale. Cet angle a une valeur de 130° ± 10°. Ces constructions n'ont de valeur que pour une symétrie absolue de projection des cols fémoraux.

B - Cliché de profil

- Angle de déclinaison : c'est l'angle cervico-diaphysaire en projection de profil : valeur normale 10 à 25°
- Angle cervico-capital : valeur normale dans le plan sagittal 81° ± 9°

Le cartilage de croissance est donc par rapport à la perpendiculaire de l'axe du col, oblique en Arrière et en Dehors.

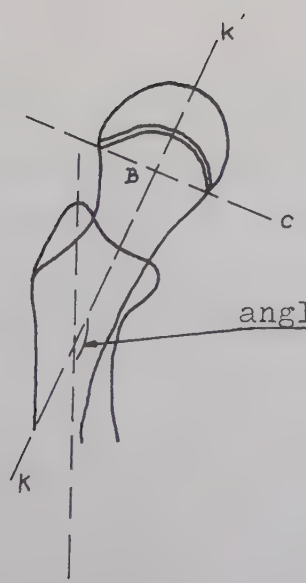

angle de déclinaison

.../...

II - ETUDE DU DEPLACEMENT

Le véritable déplacement est celui du col par rapport à la calotte épiphysaire. Celle-ci ne peut que pivoter autour de son centre géométrique à l'intérieur du cotyle. Cependant, parce qu'il est plus aisé de se représenter les mouvements du petit fragment que ceux de la diaphyse et du col, l'usage a prévalu de prendre pour référence le déplacement de l'épiphyse par rapport au col.

A - Définition des déplacements

A partir de sa position normale l'épiphyse fémorale peut se déplacer :

- Vers la face antérieure du col (coxa-antétorsa) dont on ne connait pas d'exemple certain,
- Vers la face supérieure du col (coxa-valga) : exceptionnel,
- Vers la face inférieure du col (coxa-vara) rarement isolé, très souvent accompagné d'un déplacement postérieur,
- Vers la face postérieure du col (coxa-rétorsa) déplacement très fréquent souvent très important, quelquefois isolé. Il précède souvent l'autre déplacement dans sa survenue.

B - Mécanisme du déplacement

Le déplacement de l'épiphyse par rapport au col fémoral a 2 composantes : l'une, angulaire, c'est la bascule, l'autre, linéaire, c'est le glissement.

- La bascule :

Pour IMHAUSER et RENNIE c'est le premier stade du déplacement. Cette bascule, sans glissement n'est possible qu'à la faveur d'un effondrement de la métaphyse cervicale en arrière.

- Le glissement :

Il s'accompagne d'une exagération de la bascule. Pour IMHAUSER c'est le deuxième stade de l'évolution. Dans les épiphysiolyses fémorales aiguës, la bascule préalable serait inconstante. Dans les autres cas, le passage de la bascule au glissement se ferait pour une valeur critique moyenne de 30°.

.../...

C - Mesure du déplacement

1°- Le déplacement linéaire :

Il peut s'exprimer en millimètres comptés sur le profil du pôle antérieur (ou postérieur) de la métaphyse au pôle antérieur (ou postérieur) de l'épiphyse basculée.

Cette méthode est imparfaite pour 2 raisons :
- l'agrandissement radiographique fausse les masures,
- les limites exactes de la métaphyse sont difficiles à préciser.

Cette estimation peut également se faire en pourcentage de la tranche de cartilage de croissance dénudée par le glissement, ce qui évite le premier défaut.

2°- La mesure angulaire :

Elle parait plus précise car de face comme de profil on peut toujours trouver l'axe du col. La base épiphysaire qui joint les deux cornes est toujours nette.

De face comme de profil, la différence entre cet angle KBC mesuré sur la radiographie et l'angle KBC théorique normal représente l'angle du déplacement.

Pour une hanche normale, la valeur de cet angle varie avec la position donnée au membre lors du cliché radiographique. L'influence de chaque critère d'incidence a été vérifiée par HERIPRET qui a montré que dans ces conditions l'angle cervico-capital ne prend jamais de valeur anormale ou limite si l'on tient compte des variations physiologiques (81° ± 9° de profil, 105° ± 13° de face). Une mauvaise technique radiologique ne peut donc pas faire apparaître de fausses images d'épiphysiolyse.

.../...

CARACTERES ANATOMO-PATHOLOGIQUES ET PATHOGENIE

L'étude histologique détaillée vient de l'examen soit de pièces de résection (LACROIX) soit de biopsies. TAILLARD a montré que les modifications du cartilage ne sont pas limitées à l'épiphyse et à la métaphyse fémorales mais peuvent également intéresser les grands trochanters et les apophyses épineuses. Ses études histologiques de prélèvements au niveau du grand trochanter ont précisé l'aspect des lésions :

La substance fondamentale est le siège d'un remaniement fibrillaire avec multiplication cellulaire et perte des qualités optiques du cartilage. Au niveau de la ligne d'érosion, la pénétration des bourgeons vasculaires ne produit plus de trabécules osseux, mais des nodules fibreux interrompant la continuité de la zone d'ossification de la face métaphysaire du disque de croissance. Quant à la ligne épiphysaire elle devient irrégulière, et présente des solutions de continuité qui constituent des "lyses" microscopiques.

La survenue constante des manifestations cliniques au niveau de la tête fémorale implique d'autres facteurs.

I - FACTEURS MECANIQUES

D'après MORSCHER, la calotte épiphysaire de la tête du fémur est soumise à des forces qui tendent à la déplacer vers le bas et vers l'arrière.

Dans la période prépubertaire plusieurs phénomènes concourent à fragiliser la jonction tête-col :

- L'hyperactivité du cartilage de croissance augmente son épaisseur et diminue sa résistance.
- Le périoste supérieur du col s'étire et s'amincit.
- L'angle de déclinaison décroît depuis la naissance mais beaucoup plus vite avant la puberté, de même l'angle d'inclinaison se ferme. L'obliquité du cartilage de croissance qui résulte de ces transformations dans le plan sagittal exagère à son niveau les forces de cisaillement.

L'âge de survenue de l'épiphysiolyse correspond également à l'âge de plus grande activité physique ce qui expliquerait la prédominance de cette affection chez les garçons.

.../...

Pour COLIN ALEXANDER l'importance des pressions transmises à la tête fémorale lorsque l'enfant est assis explique l'âge scolaire de survenue des épiphysiolyses.

En ce qui concerne la prédominance gauche de l'affection il existe des arguments mécanistes :

- D'après AZEMAR, sur l'ensemble d'une population le membre inférieur gauche est dans 70 % des cas le membre d'impulsion et d'appui en force (démarrage, saut en hauteur ou en longueur) contrairement au membre inférieur droit qui est voué à l'équilibre.
- Pour COLIN ALEXANDER l'enfant droitier est en appui dominant sur la fesse gauche lorsqu'il est assis.
- TOULON et HELLEBRANT ont montré qu'en statique bipodale le poids du corps tombe un peu à gauche du centre du polygone de sustentation ce qui surcharge la hanche gauche.

Mais la plupart des auteurs pensent que les facteurs mécaniques sont insuffisants pour expliquer la survenue de l'épiphysiolyse fémorale supérieure. Il faut que s'y ajoute un facteur d'ordre général. La fréquente obésité de ces enfants contribue aussi à la surcharge imposée au cartilage conjugal mais elle tient elle-même peut-être à un facteur endocrinien.

II - FACTEURS ENDOCRINIENS

L'aspect de ces enfants trop gros ou trop grands pour leur âge peut faire évoquer un syndrôme endocrinien.

Les expériences sur le rat de HARRIS et MATHIAS reprises par MORSCHER montrent que la résistance mécanique du disque épiphysaire est nettement diminuée durant la période pubertaire, cette diminution étant plus marquée chez le mâle que chez la femelle. Ce phénomène disparaît chez le mâle castré et augmente chez la femelle ovariectomisée. L'administration d'hormones androgènes ou oestrogènes rétablit la stabilité caractéristique des deux sexes.

Un déséquilibre entre hormones de croissance et hormones sexuelles serait un des facteurs de l'épiphysiolyse. La période pubertaire est normalement marquée :

- par une abondante sécrétion d'hormone de croissance stimulant, élargissant et fragilisant les cartilages de croissance

.../...

- plus tard la montée du taux des hormones sexuelles ralentit l'activité des cartilages de croissance et provoque leur fermeture. Sauf rares exceptions le glissement ne progresse pas après l'apparition des premières règles.

Cependant on n'a jamais relevé d'anomalies nettes dans les dosages de l'hormone somatotrope. Il semble donc qu'un déséquilibre hormonal puisse provoquer la fragilisation des connexions métaphyso-épiphysaires mais que ce trouble passager soit déjà corrigé ou trop faible pour être mesuré lorsque sa complication mécanique, l'épiphysiolyse apparaît.

III - FACTEURS METABOLIQUES

Certains ont incriminé (ANDREN) pour expliquer une prédominance estivale de la maladie, la présence dans le lait des vaches nourries à cette époque en pâturage du I aminopropionitrile contenu dans le trèfle qui donne expérimentalement des troubles de la trame collagène, des anomalies d'excrétion des acides aminés, une désorganisation du cartilage de croissance se traduisant cliniquement par des scolioses, des glissements épiphysaires de l'humérus (lapin).

JOHNSTON accuse une minéralisation insuffisante par défaut d'apport ou d'utilisation du calcium et de la vitamine D. Il accuse aussi l'effet néfaste de l'hormone de croissance sur la rétention du calcium. Le bilan calcique serait négatif et amélioré par la vitamine D. SHEA et MANKIN ont décrit des épiphysiolyses fémorales supérieures dans le rachitisme rénal.

IV - FACTEURS GENETIQUES

Invoqués par LACROIX. Il existe de nombreux cas familiaux publiés.

En conclusion on peut dire que dans la grande poussée de croissance pubertaire, il existe 3 ordres de facteurs dont l'addition pourrait déclencher une Epiphysiolyse Fémorale Supérieure.

1°- Des modifications de structure de l'extrémité supérieure du fémur augmentant les forces de rupture auxquelles est soumis son cartilage de croissance.

.../...

2° - Une fragilisation des cartilages de croissance sous influence hormonale.

3° - Des facteurs d'ordre mécanique amenant une surcharge de ces hanches fragilisées (excès pondéral, activité physique etc...)

Les autres données (métaboliques, génétiques) sont encore du domaine de l'hypothèse.

RAPPEL DES METHODES THERAPEUTIQUES

Nous ne ferons que citer et faire une description rapide de ces méthodes très soigneusement étudiées et longuement commentées par H. CARLIOZ, J. G. POUS et J. C. REY dans le rapport du congrès de la Société Française de Chirurgie Orthopédique et Traumatologique de 1968.

I - TRAITEMENT NON OPERATOIRE

1°- Sans réduction ni anesthésie s'adressant aux formes mineures :

- Repos simple au lit,
- Marche sans appui avec cannes ou appareil de décharge,
- Traction continue,
- Plâtre pelvi-cruro-pédieux en position neutre ou en abduction et rotation interne.

2°- Avec réduction préalable sous anesthésie générale suivie :

- Soit d'une contention par plâtre type pelvi-cruro-pédieux ou DUCROQUET,
- Soit d'une traction continue.

II - TRAITEMENT CHIRURGICAL

A - Réduction sanglante

Rarement pratiquée

- Table orthopédique - anesthésie générale
- Voie d'abord de SMITH PETERSEN
- Incision de la capsule et du périoste en arbalète
- Réduction sous contrôle de la vue par manoeuvre orthopédique après avoir libéré la tête
- Fixation par greffons ou par broches intra-articulaires
- Radiographies de contrôle
- Fermeture totale.

B - Fixation chirurgicale

1°- Fixation épiphysaire extra-articulaire

- Réduction préalable ou non par manoeuvre orthopédique sur table orthopédique sous anesthésie générale avec contrôles radiographiques de la réduction obtenue,
- Incision face externe avec abord extra-articulaire de la région trochantérienne,
- Fixation de la réduction :
  - soit par clous type SMITH PETERSEN ou de SVEN JOHANSSON
  - soit par vis type de VENABLE (2 ou 3)
  - parfois par broches
- Contrôles radiographiques
- Fermeture totale
- Reprise progressive de la marche.

2°- Fixation intra-articulaire de HOWORTH

- Table ordinaire - anesthésie générale
- Incision par voie antérieure de SMITH PETERSEN
- Incision de la capsule et du périoste en arbalète
- Taille d'une fenêtre corticale triangulaire à base proximale à distance du cartilage de croissance
- Forage d'un canal dans chaque angle de la fenêtre corticale
- Introduction dans ces canaux de greffons de cortico-spongieux iliaque
- Fermeture totale
- Reprise progressive de la marche après une immobilisation avec rééducation assistée de durée plus ou moins longue.

3°- Ostéotomies du col

- Table orthopédique - anesthésie générale
- Mise en place de 2 ou 3 broches dans l'axe du col par incision verticale externe
- Contrôles radiographiques pour vérifier la direction des broches

.../...

- Voie d'abord de SMITH PETERSEN
- Incision de la capsule et du périoste en arbalète
- Ostéotomie :
  - soit type MARTIN par section complète du col
  - soit type COMPERE, la plus utilisée respectant la corticale postérieure
- Réduction
- Fixation par les broches mises au départ
- Contrôles radiographiques
- Fermeture totale
- Puis en général traction suspension avec rééducation progressive
- Marche en appui après un délai généralement long (4 à 6 mois).

4°- Ostéotomies sous, inter et pertrochantériennes (F. PAUWELS - M. E. MULLER)

Ces ostéotomies visent à corriger l'attitude vicieuse. Elles s'adressent surtout aux formes à déplacement important en fin d'évolution plus qu'aux formes aiguës. Plusieurs techniques d'ostéotomie sont utilisées pour obtenir un mouvement à 3 composantes : rotation, valgisation, antéversion.

5°- Modelage du col

Technique peu employée, réservée aux formes à déplacement important avec cartilage soudé : chirurgie des séquelles.

PRESENTATION DES OBSERVATIONS

OBSERVATION N° 1

BE.... C. 16 ans Garçon

19. 9.64

Adressé pour douleurs bilatérales de hanche prédominantes à droite, après faux pas et sensation d'écartèlement. Morphologie adiposo-génitale.

Radiographies Coxa-Vara et Coxa-Rétorsa modérée à gauche (20°) très accentuée à droite (40°).

23. 9.64

Anesthésie générale - table orthopédique

Réduction orthopédique des 2 hanches par manoeuvre de LEADBETTER

Radiographies excellentes

Contention par plâtre type DUCROQUET

14.12.64

Ablation du plâtre

Radiographies : aucune coxa-vara ni coxa-rétorsa - ostéoporose importante des 2 hanches - raideur importante des 2 genoux - oedème bilatéral des jambes.

18. 1.65

Marche facile avec 2 cannes béquilles - mobilité genou 180°-90° des 2 côtés - pas de douleur - diminution très importante de l'oedème

1. 2.65

Marche sans canne - claudication avec Trendelenburg discret bilatéral - pas de douleur - fatigabilité - mobilité hanches légèrement diminuée - mobilité 2 genoux normale.

Radiographies : pas de coxa-vara - discrète coxa-rétorsa bilatérale - ostéoporose bilatérale en régression.

18.11.71

A présenté pendant quelques semaines en octobre-novembre 71 une fatigabilité de la hanche gauche et des douleurs. Ceci est apparu après un épisode de gros travail avec longues marches. Actuellement, plus rien. Marche sans canne - appuis monopodiques normaux - attitude des 2 membres normale - mobilité des 2 genoux normale.

.../...

Mobilité hanches :

Flexion-extension : 180° - 80°, amplitude = 100° des 2 côtés
Adduction : 20° des 2 côtés
Abduction : 30° des 2 côtés
Rotation interne : 5° à droite - 0° à gauche
Rotation externe : 35° à droite - 25° à gauche

Se relève facilement de la position assise les bras croisés. Croise facilement les genoux des 2 côtés.

Radiographies : pas de coxa-vara - coxa-rétorsa résiduelle inférieure à 5° - bonne congruence tête-cotyle - interligne normal

4. 9.74

Simplement gêné pour courir de longues distances. Examen clinique inchangé.

Radiographies : persistance très discrète coxa-rétorsa inférieure à 5° - pas de nécrose de la tête -interligne normal - congruence tête-cotyle normale - aspect légèrement obcène des 2 têtes fémorales.

OBSERVATION N° 2

AV... J. 16 ans Garçon

12. 8.65

Douleurs hanche gauche depuis septembre 64 - aggravation en juin 65 - petite claudication - radiographies le 30.10.65 par médecin traitant : coxa-vara et coxa-rétorsa entre 5° et 10° - repos au lit.

Actuellement douleurs très discrètes - attitude des 2 membres parfaite - mobilité normale - très discrète atrophie de la cuisse et de la fesse gauches - pas de raccourcissement.

Radiographies : importante recalcification de la zone du cartilage de croissance - pas d'aggravation du déplacement.

2.10.65

4 mois de repos au lit - pas de douleur - mobilité hanche et genou normale - raccourcissement gauche inférieur à 1 cm - discrète atrophie cuisse et fesse gauches.

Radiographies : très discrète coxa-vara et coxa-rétorsa.

.../...

20. 1.66

Vie normale - marche normale - pas de douleur - pas de claudication - mobilité strictement normale -

Radiographies : normales

7. 9.74

Fait du sport - de la gymnastique du foot et du vélo - pas de douleur - pas de claudication - attitude 2 hanches normale - pas de raccourcissement - mobilité normale

Radiographies : pas de coxa-vara ni de coxa-rétorsa - pas de nécrose de la tête - interligne articulaire normal - congruence tête-cotyle parfaite -

OBSERVATION N° 3

GA... H. 12 ans Garçon

16.10.65

Douleurs hanche gauche depuis juillet avec claudication et Trendelenburg - consultation d'un chirurgien : examen clinique et radiologique du bassin normal.

Antécédents d'ostéochondrite disséquante juvénile de la hanche gauche de LEGG-PERTHES-CALVE en novembre 63 (3 mois de plâtre pelvi-cruro-pédieux) - obésité pubertaire.

Radiographies : décollement épiphysaire avec coxa-vara et surtout coxa-rétorsa très importante (60°).

18.10.65

Anesthésie générale - table orthopédique

Réduction orthopédique

Radiographies de contrôle : échec

20.10.65

Anesthésie générale - table orthopédique

Incision externe hanche gauche - ostéotomie inter-trochantérienne corrigeant la coxa-rétorsa et la coxa-vara

Ostéosynthèse par 2 clous de PAUWELS

Radiographies de contrôle : bon résultat

Fermeture totale - botte plâtrée à ailettes.

6.12.65

Ablation botte plâtrée

9.12.65

Marche facile avec 2 cannes béquilles.

.../...

15. 1.66

Marche facile sans canne mais avec claudication et Trendelenburg important - pas de douleur - raccourcissement 2 cm - mobilité hanches et genoux normale -

Radiographies : ostéotomie consolidée - disparition de la coxa-vara et de la coxa-rétorsa - pas de nécrose de la tête - congruence tête-cotyle parfaite - interligne articulaire normal -

27.10.66

Marche facile sans canne avec talonnette de 1 cm - discret Trendelenburg gauche

5. 1.67

Revu d'urgence - le 4. 1.67 faux pas avec chute - très violente douleur de la hanche droite avec impotence fonctionnelle totale - attitude vicieuse en rotation externe

Radiographies : décollement épiphysaire aigu de la tête fémorale droite avec coxa-vara et coxa-rétorsa (30°) - hanche gauche parfaite

6. 1.67

Anesthésie générale - table orthopédique

Réduction orthopédique de la coxa-vara et de la coxa-rétorsa

Radiographies contrôle parfaites

Contention par plâtre de type DUCROQUET

5. 4.67

Ablation du plâtre

26. 4.67

Marche facile avec 2 cannes béquilles - très gêné par raideur bilatérale du genou - pas de douleur de la hanche - attitude parfaite - mobilité 2 hanches parfaite - raccourcissement gauche de 2 cm

Radiographies : parfaites des 2 côtés

28. 3.67

Marche normale - discret Trendelenburg droit - pas de douleur - attitude parfaite - mobilité hanches et genoux parfaite

Radiographies : discrète coxa-rétorsa inférieure à 5° à droite

4. 9.68

Marche normale sans canne - vie normale - pas de claudication toujours un peu obèse - morphologie des 2 membres inférieurs normale

.../...

pas d'attitude vicieuse - raccourcissement gauche de 1 cm - aucune douleur - mobilité 2 hanches et 2 genoux normale -

Radiographies : hanche gauche : trait d'ostéotomie complètement disparu - matériel bien toléré - axes normaux - congruence tête-cotyle parfaite - interligne normal

hanche droite : axes normaux - pas de coxa-vara ni de coxa-rétorsa - interligne articulaire normal - congruence tête-cotyle parfaite.

OBSERVATION N° 4

MA... M.H. 12 ans Fille

18. 5.66

Admise d'urgence à l'Hôpital après une chute. Cliniquement aspect de fracture du col fémoral droit - séquelles de polio du membre inférieur gauche avec steppage et équinisme ballant du pied gauche.

Radiographies : épiphysiolyse fémorale supérieure droite aiguë avec coxa-vara et coxa-rétorsa (60°).

25. 5.66

Anesthésie générale - table orthopédique

Réduction orthopédique de la coxa-vara et de la coxa-rétorsa

Radiographies de contrôle parfaites

Contention par plâtre type DUCROQUET

1. 6.66

Petites coxa-vara et coxa-rétorsa résiduelles

22. 8.66

Ablation du plâtre

Radiographies : coxa-vara et coxa-rétorsa résiduelles de 15°

19. 9.66

Marche aisée avec 2 cannes béquilles - mobilité normale - pas de douleur - pas de raccourcissement - pas d'attitude vicieuse.

24.10.66

Marche facile sans canne - claudication due aux séquelles de polio du membre inférieur gauche

Radiographies : légères coxa-vara et coxa-rétorsa résiduelles

23. 6.67

Intervention pied gauche avec arthrodèse mixte sous-astragalienne et médio-tarsienne, et résection cunéiforme corrigeant le varus équin

Plâtre cruro-pédieux

.../...

21. 8.67

Botte plâtrée de marche

25. 9.67

Ablation du plâtre - Trendelenburg gauche par atrophie des fessiers - mobilité 2 hanches normale - pas de douleur

29. 1.68

Trendelenburg gauche - raccourcissement gauche de 2 cm

A droite : mobilité normale - pas de douleur - pas d'attitude vicieuse - appui monopodique excellent

Radiographies : coxa-vara et coxa-rétorsa résiduelles inférieures à 5° - pied gauche consolidé en bonne position

Juillet 74

Nouvelles par sa mère. Etait très satisfaite des résultats obtenus - décédée accidentellement en 1971.

OBSERVATION N° 5

BA... M. 9 ans Fille

18.10.66

Douleurs de la hanche droite depuis 1 mois sans notion de traumatisme - claudication avec Trendelenburg - atrophie de la cuisse et du mollet droit - membre inférieur droit en rotation externe - mobilité hanches et genoux normale - raccourcissement 0,5 cm à droite.

Radiographies : épiphysiolyse avec coxa-vara et coxa-rétorsa (30°)

21.10.66

Anesthésie générale - table orthopédique

Réduction orthopédique

Radiographies de contrôle excellentes

Contention par plâtre type DUCROQUET

11. 1.67

Ablation du plâtre

Radiographies : aspect normal - pas de coxa-vara ni de coxa-rétorsa - pas de nécrose de la tête fémorale.

24. 1.67

Marche avec 2 cannes béquilles - pas de douleur - pas d'attitude vicieuse.

.../...

24. 2.67

Marche normale sans canne - attitude des 2 membres inférieurs normale - pas de douleur - petite atrophie du quadriceps droit - mobilité hanches et genoux normale.

Radiographies : 2 hanches identiques

31. 7.72

Excellent résultat fonctionnel

Radiographies : pas de coxa-vara ni de coxa-rétorsa - pas de nécrose de la tête fémorale - bonne congruence tête-cotyle - interligne articulaire normal.

OBSERVATION N° 6

BA... E. 12 ans Fille

5.11.66

Très discrète douleur mais surtout claudication très marquée de la hanche gauche apparue après une chute le 21.10.66. Très grosse poussée staturo-pondérale ces derniers mois.

Radiographies du 27.10.66 : épiphysiolyse de la hanche gauche avec coxa-vara et très importante coxa-rétorsa (30°)

7.11.66

Anesthésie générale - table orthopédique

Réduction orthopédique

Radiographies de contrôles : persistance d'un certain degré de coxa-rétorsa.

Contention par plâtre type DUCROQUET

26. 1.67

Ablation du plâtre

Radiographies : parfaites

7. 4.67

Marche normale sans canne - discrète claudication à la fatigue - pas de douleur - pas d'attitude vicieuse - mobilité hanche et genou normale - pas de raccourcissement.

Radiographies : persistance d'une coxa-rétorsa de 15°

9.10.72

Vie normale - pas de douleur ni de claudication - appui monopodique normal - pas d'atrophie - pas de raccourcissement - mobilité normale à part un déficit de la rotation interne (limitée à 5°).

Radiographies : col et tête normaux - interligne articulaire normal - bonne congruence tête-cotyle - pas de nécrose de la tête - pas de coxa-vara ni de coxa-rétorsa.

OBSERVATION N° 7

GI... J.C. 17 ans Garçon

21. 7.67

Impotence fonctionnelle totale du membre inférieur droit avec attitude vicieuse en rotation externe après une chute sur le genou droit.

Radiographies : épiphysiolyse aiguë avec déplacement en coxa-vara et coxa-rétorsa (30°).

25. 7.67

Anesthésie générale - table orthopédique
Réduction orthopédique par manoeuvre de LEADBETTER
Radiographies de contrôle satisfaisantes
Contention par plâtre type DUCROQUET

27. 7.67

Déplacement sous plâtre

29. 7.67

Anesthésie générale - table orthopédique
Nouvelle réduction par manoeuvre de LEADBETTER
Contention par DUCROQUET

3. 8.67

Nouveau déplacement sous plâtre

4. 8.67

Anesthésie générale - table orthopédique
Réduction de LEADBETTER
Radiographies excellentes
DUCROQUET en abduction extrême et rotation interne du membre inférieur droit.

2.11.67

Ablation du plâtre
Radiographies parfaites

13.11.67

Marche facile avec 2 cannes béquilles - pas de douleur.

.../...

OBSERVATION N° 8

FA... C. 11 ans Fille

25. 9.67

Douleur de la hanche gauche apparue il y a quelques jours et progressivement aggravée - claudication - Trendelenburg - attitude parfaite - légère douleur à la mobilisation de la hanche.

Radiographies : décollement épiphysaire du col fémoral gauche avec déplacement en coxa-vara et coxa-rétorsa (30°).

28. 9.67

Anesthésie générale - table orthopédique

Réduction orthopédique de LEADBETTER

Radiographies de contrôle parfaites

Contention par plâtre DUCROQUET en abduction maxima.

20.12.67

Ablation du plâtre

Radiographies parfaites

3. 4.68

Vie normale - examen clinique et radiologique normal.

17. 4.69

Vie normale - marche normale sans canne - pas de claudication pas de douleur - pas de raccourcissement - mobilité strictement normale

Radiographies : 2 hanches normales symétriques - pas de nécrose - interligne articulaire normal - bonne congruence tête-cotyle - pas de coxa-vara ni de coxa-rétorsa.

5.12.73

Examen clinique et radiologique strictement identique à celui du 17. 4.69.

.../...

OBSERVATION N° 9

DE... J.P. 18 ans Garçon

4. 4.68

Claudication de la hanche gauche avec Trendelenburg depuis 2 ans environ après épisode douloureux initial non traité - raccourcissement gauche de 1 cm - attitude vicieuse en rotation externe (30°) - flexion-extension normale.

Radiographies : coxa-vara et coxa-rétorsa par séquelle d'épiphysiolyse.

6. 4.68

Anesthésie générale - table ordinaire

Ostéotomie inter-trochantérienne corrigeant la coxa-vara et la coxa-rétorsa

Ostéosynthèse par clou-plaque de MAC LOUGHLIN

Radiographies de contrôle parfaites

Botillon plâtré à ailettes.

15. 5.68

Ablation du botillon plâtré

Marche avec 2 cannes béquilles

Radiographies parfaites

2. 9.68

Marche normale sans canne - pas de claudication - pas de douleur - pas d'attitude vicieuse - pas de raccourcissement - mobilité hanche : flexion-extension : 60° - abduction et adduction : 10° - rotation interne et rotation externe : 0°

Radiographies : trait d'ostéotomie complètement disparu - interligne articulaire normal - bonne congruence tête-cotyle - aucune séquelle de coxa-vara ni de coxa-rétorsa.

20. 9.69

Ablation du clou-plaque

27.11.69

Marche normale sans canne - pas de douleur - pas de claudication - attitude normale - mobilité de la hanche : flexion-extension de 70° - abduction : 40° - adduction : 30° - rotation interne : 10° - rotation externe : 35°

Radiographies : interligne articulaire normal - bonne congruence tête-cotyle - aucune séquelle

.../...

OBSERVATION N° 10

VE... A. 11 ans Fille

14. 6.68

Douleur de la hanche gauche et claudication avec signe de Trendelenburg progressivement aggravées depuis un mois et demi.

Radiographies : épiphysiolyse avec coxa-vara et coxa-rétorsa de 60°.

15. 6.68

Anesthésie générale - table orthopédique

Réduction par manoeuvre de LEADBETTER

Radiographies de contrôle parfaites

Contention par plâtre type DUCROQUET en abduction

16. 9.68

Ablation plâtre - attitude parfaite

Radiographies parfaites

14.11.68

Marche sans canne normale - pas de douleur - légère claudication - attitude parfaite - mobilité hanche normale sauf déficit de la flexion-extension (80° d'amplitude)

Radiographies : persistance d'une discrète coxa-rétorsa : 10°

4. 1.75

Marche normale sans douleur ni claudication - petite insuffisance du quadriceps gauche - mobilité strictement normale.

Radiographies : ni coxa-vara ni coxa-rétorsa - interligne articulaire normal - bonne congruence tête-cotyle - pas de signe précoce d'arthrose : très bon résultat.

OBSERVATION N° 11

CH... C. 15 ans Garçon

27. 6.68

Douleur hanche droite avec claudication depuis quelques semaines - obésité pubertaire.

Radiographies : coxa-vara plus coxa-rétorsa (30°)

29. 6.68

Anesthésie générale - table orthopédique

Réduction orthopédique par manoeuvre de LEADBETTER

Radiographies de contrôle parfaites

Contention par DUCROQUET en abduction maxima

.../...

26. 9.68

Ablation du plâtre

Radiographies : très discrète coxa-rétorsa inférieure à 5°

14.11.68

Vie normale - marche normale sans canne - fait du vélo - pas de douleur - légère claudication le soir à la fatigue - attitude parfaite - mobilité normale.

Radiographies : pas de coxa-vara ni de coxa-rétorsa - interligne articulaire normal.

14. 3.72

Travaille normalement - marche normale sans claudication - appui monopodique excellent - pas de douleur - mobilité normale sauf déficit de la rotation interne (10°).

Radiographies : pas de coxa-vara ni de coxa-rétorsa - interligne articulaire normal - pas de nécrose de la tête - bonne congruence tête-cotyle - pas d'ostéophytose.

OBSERVATION N° 12

CH... V. 10 ans Fille

30.10.68

Claudication depuis quelques semaines

Radiographies : discrète coxa-vara, très importante coxa-rétorsa de la hanche gauche (60°).

12.11.68

Anesthésie générale - table orthopédique

Réduction orthopédique

Radiographies de contrôle bonne

Contention par plâtre type DUCROQUET

13. 2.69

Ablation du plâtre - attitude 2 hanches normale

Radiographies : 2 hanches symétriques

31. 3.69

Marche sans canne facile - discrète claudication à la fatigue - attitude normale - mobilité normale - léger oedème des 2 jambes - petite atrophie des 2 quadriceps.

Radiographies : très discrète coxa-rétorsa de la hanche gauche inférieure à 5°.

.../...

17.10.73

Vie normale - marche normale sans aucune claudication - appui monopodique excellent - s'accroupit et se relève normalement - pas de douleur - pas de raccourcissement - mobilité strictement normale

Radiographies : 2 têtes symétriques - interligne articulaire normal - pas de coxa-vara ni de coxa-rétorsa - bonne congruence tête-cotyle.

OBSERVATION N° 13

DU... A. 14 ans Fille

10. 2.69

Douleur et impotence fonctionnelle absolue au niveau de la hanche gauche apparues après une chute ce matin. Attitude vicieuse en rotation externe - depuis 6 mois boiterie allant s'accentuant.

Radiographies : décollement épiphysaire aigu avec coxa-vara très importante supérieure à 60°.

11. 2.69

Anesthésie générale - table orthopédique
Réduction orthopédique
Radiographies de contrôle bonnes
Contention par plâtre DUCROQUET en abduction

12. 5.69

Ablation du plâtre - morphologie des 2 hanches normale - pas de raccourcissement.

12. 6.69

Marche facile sans aucune canne - très légère claudication avec Trendelenburg gauche - pas de douleur - attitude parfaite - limitation de la mobilité : flexion-extension : 75° - abduction : 30° adduction : 30° - rotation interne et rotation externe : 5° seulement déficit flexion du genou gauche de 25°.

Radiographies : coxa-rétorsa de 5 à 10°

6. 2.74

Marche normale - pas de douleur - pas de claudication - pas de raccourcissement - mobilité normale (sauf déficit de la rotation interne et externe de 5°).

Radiographies : 2 hanches symétriques - pas de coxa-vara ni de coxa-rétorsa - interligne articulaire normal - bonne congruence tête-cotyle.

Très bon résultat fonctionnel et radiologique.

.../...

OBSERVATION N° 14

BO... C. 16 ans Garçon

23. 8.69

Affection de la hanche gauche évoluant depuis octobre 68. Début progressif sans notion de traumatisme. Radiographies en janvier 69 montraient un début de coxa-vara et d'épiphysiolyse. Traité alors par RIMIFON et repos. Légère amélioration. Nouvelle aggravation en juillet 69 avec claudication et douleur importante de la hanche gauche.

Actuellement marche sans canne - très légère claudication par Trendelenburg gauche à la fatigue - s'asseoit et se relève facilement appui monopodique normal - douleur hanche pratiquement nulle - attitude vicieuse en rotation externe de 35° - raccourcissement 1 cm - très légère diminution de la mobilité en flexion, abduction et rotation interne.

Radiographies : très légère coxa-vara mais coxa-rétorsa importante 30°.

24. 8.69

Anesthésie générale - table orthopédique

Réduction non opératoire

Radiographies de contrôle bonnes

Contention par plâtre DUCROQUET corrigeant complètement la rotation externe.

5. 9.69

Radiographies : coxa-rétorsa discrète

19.11.69

Ablation du plâtre

8.12.69

Marche facile avec 2 cannes béquilles - pas de douleur - attitude normale - légère limitation de la mobilité des 2 genoux - grosse insuffisance du quadriceps et des fessiers du côté gauche.

Radiographies : discrète coxa-rétorsa inférieure à 10°

15. 1.70

Marche facile sans aucune canne - pas de claudication - pas de douleur - attitude parfaite - s'asseoit et s'accroupit facilement appui monopodique gauche excellent - mobilité des genoux normale - mobilité hanche : flexion-extension : 90° - abduction : 20° - adduction : 20° - rotation interne : 5° - rotation externe : 25°

Radiographies : toujours discrète coxa-rétorsa s'atténuant.

.../...

19. 2.70

Amélioration de la mobilité de la hanche - flexion-extension : 100° - abduction : 40° - adduction : 30° - rotation externe : 35° - rotation interne : entre 5° et 10°

24. 6.70

Travaille normalement - pas de douleur - discrète claudication en fin de journée - mobilité hanche : flexion-extension : 140° abduction : 40° - adduction : 35° - rotation externe : 40° - rotation interne : 10°.

Radiographies : très discrète coxa-rétorsa

26. 6.72

Examen clinique strictement normal.

Radiographies : coxa-rétorsa à peine visible.

31. 7.74

Cultivateur - travaille normalement - pas de douleur - mobilité normale - appui monopodique normal.

Radiographies : la coxa-rétorsa a complètement disparu - interligne articulaire normal - 2 hanches symétriques - bonne congruence tête-cotyle.

14. 8.74

Examen clinique et radiologique identique.

.../...

OBSERVATION N° 15

MA... B. 13 ans Garçon

12. 9.69

Douleur progressivement aggravée de la hanche gauche évoluant depuis 1 an. - grosse poussée staturo-pondérale à l'automne 68 avec accentuation des douleurs - amélioration à partir du printemps - depuis fin août grosse gêne pour travailler avec douleur importante et claudication - attitude vicieuse du membre inférieur gauche en rotation externe de 35° - limitation de la mobilité : flexion-extension : 90° - abduction : 30° - adduction : 20° - rotation externe : 25° - rotation interne : 0° avec grosse douleur à la mobilisation.

Radiographies : discrète coxa-vara - coxa-rétorsa : 30°

15. 9.69

Anesthésie générale - table orthopédique

Réduction de la rotation externe par manoeuvre orthopédique

Radiographies de contrôle : persistance d'une discrète coxa-rétorsa 5°

Contention par plâtre DUCROQUET en abduction

15.12.69

Ablation du plâtre

15. 1.70

Marche parfaitement avec 2 cannes - marche sans canne avec grosse boiterie - léger Trendelenburg gauche - pas de douleur - attitude normale - mobilité des 2 hanches entièrement normale - léger raccourcissement de 1 cm - mobilité des 2 genoux encore réduite soit 40° à droite et 45° à gauche - insuffisance du quadriceps.

Radiographies : coxa-rétorsa résiduelle 5°

17. 4.70

A eu un grave accident de la circulation le 16. 2.70 avec fracture du 1/3 inférieur de la jambe gauche et du maxillaire inférieur. Plâtre cruro-pédieux puis botte plâtrée de marche

Ablation du plâtre ce jour - morphologie 2 membres inférieurs normale - mobilité genoux et hanches normale.

27. 5.70

- jambe gauche : complètement guérie - toute trace de fracture a disparu - mobilité genou et cheville normale.

.../...

- hanche gauche : pas de douleur - pas de claudication - attitude parfaite - appui monopodique excellent - mobilité entièrement normale.

Radiographies : pas de nécrose - interligne articulaire normal - bonne congruence tête-cotyle - pas de coxa-vara - discrète coxa-rétorsa à 2°.

17. 9.70

Douleur de la hanche droite depuis 8 jours avec très discrète boiterie due à une inégalité des membres inférieurs (1 cm 1/2 de moins à gauche) - port d'une talonnette de 1 cm à gauche.

13.12.72

Cultivateur - travaille normalement - pas de claudication - pas de douleur - appui monopodique normal - s'accroupit et se relève normalement les bras croisés - attitude parfaite - raccourcissement de 1 cm 1/2 à gauche bien compensé par la talonnette de 1 cm - mobilité normale sauf déficit léger de la rotation interne : 10° et de la rotation externe : 20°

Radiographies : 2 hanches symétriques - pas de coxa-vara ni de coxa-rétorsa - interligne articulaire normal - bonne congruence tête-cotyle.

OBSERVATION N° 16

VO... J.M. 14 ans Garçon

16. 3.71

Apparition de douleur de la hanche gauche et de la colonne depuis 1 mois à l'occasion d'un faux mouvement, impression d'écartèlement - depuis, douleur très vive - attitude vicieuse en rotation externe.

Radiographies : épiphysiolyse aiguë avec déplacement important en coxa-vara et majeure en coxa-rétorsa, supérieure à 60°.

17. 3.71

Anesthésie générale - table orthopédique

Réduction orthopédique assez facile

Radiographies de contrôle : réduction parfaite

Contention par plâtre pelvi-pédieux bilatéral s'arrêtant au genou droit

14. 6.71

Ablation du plâtre - morphologie normale - légère raideur hanche et genou gauches.

.../...

22. 7.71

Marche sans canne mais avec discrète boiterie - appui monopodique possible.

Radiographies : persistance d'une discrète coxa-vara inférieure à 5° et d'une coxa-rétorsa entre 5° et 10° - cartilage de conjugaison en voie de soudure.

8. 9.71

Marche sans canne avec discrète boiterie

27. 3.72

Très discrète claudication à la fatigue en fin de journée.

Radiographies : coxa-vara et coxa-rétorsa inférieures à 5°

27. 8.73

Agriculteur - mène une vie normale - marche normale - pas de claudication - discrète fatigabilité lors d'efforts prolongés - pas de douleur - attitude normale - appui monopodique normal - s'accroupit et se relève facilement les bras croisés - très légère atrophie fesse et cuisse gauches - mobilité normale sauf limitation de la rotation interne (5°).

Radiographies : pas de coxa-vara - coxa-rétorsa : 2° - interligne articulaire parfait - bonne congruence tête-cotyle - aspect obcène de la tête fémorale gauche.

OBSERVATION N° 17

RO... M. 15 ans 1/2 Garçon

25. 3.71

Douleur de la hanche droite depuis octobre 70 surtout importante le soir, entraînant une légère boiterie - marche avec discrète boiterie, le pied en légère rotation externe - raccourcissement de 1 cm.

Radiographies : épiphysiolyse avec discrète coxa-vara et coxa-rétorsa plus importante 30°.

8. 4.71

Anesthésie générale - table orthopédique

Réduction orthopédique : mise en rotation interne

Radiographies de contrôle satisfaisantes malgré persistance d'une coxa-rétorsa entre 5° et 10°

Contention par plâtre DUCROQUET en abduction.

15. 4.71

Départ en centre de rééducation

.../...

15. 6.71

Ablation du plâtre - pas de douleur - pas de raccourcissement - attitude normale.

Radiographies : bonne consolidation - coxa-rétorsa entre 5° et 10°.

15. 7.71

Marche facile sans canne, sans aucune boiterie - pas de douleur - appui monopodique excellent - mobilité hanche droite : flexion-extension : 125° - abduction : 35° - adduction : 30° - rotation interne : 10° - rotation externe : 60° - hydarthrose bilatérale des genoux - amyotrophie des quadriceps en voie de récupération.

Radiographies : toujours très discrète coxa-rétorsa

2. 1.75

Activité normale - pas de douleur - pas de claudication - pas de raccourcissement - pas d'attitude vicieuse - mobilité strictement normale.

Radiographies : aucune séquelle.

OBSERVATION N° 18

VE... R. 13 ans Garçon

1. 6.73

Epiphysiolyse fémorale supérieure droite avec coxa-vara et coxa-rétorsa très importantes supérieure à 60°.

2. 6.73

Anesthésie générale - table orthopédique
Réduction orthopédique
Radiographies de contrôle satisfaisantes
Contention par plâtre DUCROQUET

6. 6.73

Radiographies : déplacement supérieur à 10°

8. 6.73

Anesthésie générale - table orthopédique
Ablation du plâtre
Réduction non opératoire par manoeuvre de LEADBETTER
Radiographies de contrôle satisfaisantes
Contention par plâtre DUCROQUET

16. 6.73

Radiographies : nouvelle récidive

.../...

18. 6.73

Anesthésie générale - table orthopédique

Ablation du plâtre

Réduction non opératoire itérative

Radiographies de contrôle parfaites

Incision de la hanche droite et ostéosynthèse extra-articulaire par 2 vis type VENABLE.

Fermeture totale.

10. 7.73

Ablation des fils - cicatrisation parfaite

Radiographies : pas de déplacement

Lever et marche sans appui

29.10.73

Va bien - morphologie normale - mobilité normale - aucune douleur.

Radiographies : épiphysiodèse parfaitement obtenue au niveau du cartilage de conjugaison de la tête fémorale - matériel bien toléré.

26.11.73

Douleur au niveau de la hanche depuis 15 jours avec boiterie - flexum de la hanche droite d'environ 15°.

17.12.73

Anesthésie générale - ablation du matériel

4. 2.74

Marche de plus en plus mal - douleur - attitude vicieuse en flexum à 30° et adduction.

Radiographies : nécrose de la tête

14. 2.74

Radiographies sous anesthésie générale : la sub-luxation de la tête est réduite - la congruence tête-cotyle est bonne - l'attitude vicieuse en flexion adduction et rotation externe peut donc être corrigée

Mise sur table orthopédique

Réduction par abduction forcée en extension complète et en rotation indifférente

Plâtre pelvi-dorso-pédieux

9. 5.74

Ablation du plâtre - morphologie normale.

Radiographies : tête bien centrée dans le cotyle

.../...

27. 5.74

Commence à marcher avec appui avec une canne - légère abduction de 10° et surtout raccourcissement de 3 cm 1/2 (talonnette 2 cm)

Radiographies : sub-luxation de la tête fémorale

12. 8.74

Déformation et attitude vicieuse en abduction et flexum

Radiographies : sub-luxation externe avec attitude vicieuse

22. 8.74

Anesthésie générale - table orthopédique

Incision articulaire : il n'existe plus de cartilage articulaire viable - tissu fibreux au niveau du fond du cotyle qui explique la tendance à la luxation.

Arthrodèse

Plâtre pelvi-dorso-pédieux

Radiographies de contrôle excellentes

15. 1.75

Va bien - aucune douleur - commence à marcher sans canne - garde flexion du genou encore diminuée ne dépassant que de très peu 90°.

OBSERVATION N° 19

FE... D. 16 ans 1/2 Garçon

17. 6.74

Claudication et douleurs bilatérales de hanche prédominantes du côté droit apparues depuis quelques semaines sans cause traumatique nette - obésité.

Radiographies : coxa-vara bilatérale plus accentuée du côté droit - coxa-rétorsa bilatérale très importante supérieure à 60° de chaque côté

19. 6.74

Anesthésie générale - table orthopédique

Réduction non opératoire

Radiographies de contrôle satisfaisantes

Contention par plâtre DUCROQUET

19. 9.74

Ablation du plâtre

Radiographies : 2 hanches parfaites

4.11.74

Marche avec 2 cannes béquilles - pas de douleur - attitude parfaite - raideur bilatérale des genoux (flexion-extension : 90°)

.../...

Radiographies : des 2 hanches : aspect parfait - pas de coxa-vara ni de coxa-rétorsa - légère ostéoporose loco-régionale.

9. 1.75

Commence à marcher sans canne - léger Trendelenburg bilatéral - pas de douleur - attitude normale - pas de raideur des genoux - légère raideur partielle des 2 hanches.

Radiographies : hanches normales - interligne articulaire normaux - ostéoporose bilatérale importante.

17. 2.75

Marche facile sans canne - claudication très discrète - pas de douleur - très discrète diminution de la mobilité des 2 hanches.

Radiographies : consolidation en cours - pas de déplacement.

OBSERVATION N° 20

AL... P. 15 ans Garçon

8.11.74

Douleurs de la hanche gauche remontant à 1 mois - boiterie depuis 15 jours aggravée ces derniers jours

Radiographies : épiphysiolyse hanche gauche - déplacement en coxa-vara supérieure à 60°.

12.11.74

Anesthésie générale - table orthopédique

Réduction non opératoire en abduction et rotation externe

Radiographies de contrôle satisfaisantes

Contention par plâtre DUCROQUET en abduction maxima.

11. 2.75

Ablation du plâtre

13. 3.75

Commence à marcher sans canne avec claudication bilatérale importante - légère raideur bilatérale du genou

Radiographies : pas de coxa-vara ni de coxa-rétorsa - légère ostéoporose bilatérale.

Indication : continuer rééducation - continuer à marcher le plus possible avec appui.

A N A L Y S E D E S O B S E R V A T I O N S

-:-

I - NOMBRE TOTAL DE HANCHES TRAITEES : 23

II - SEXE :

Filles : 7 = 30 %

Garçons : 16 = 70 %

III - AGE :

AGE	9	10	11	12	13	14	15	16	17	18
FILLES	1	1	2	2		1				
GARÇONS				2	2	1	5	4	1	1
TOTAL	1	1	2	4	2	2	5	4	1	1

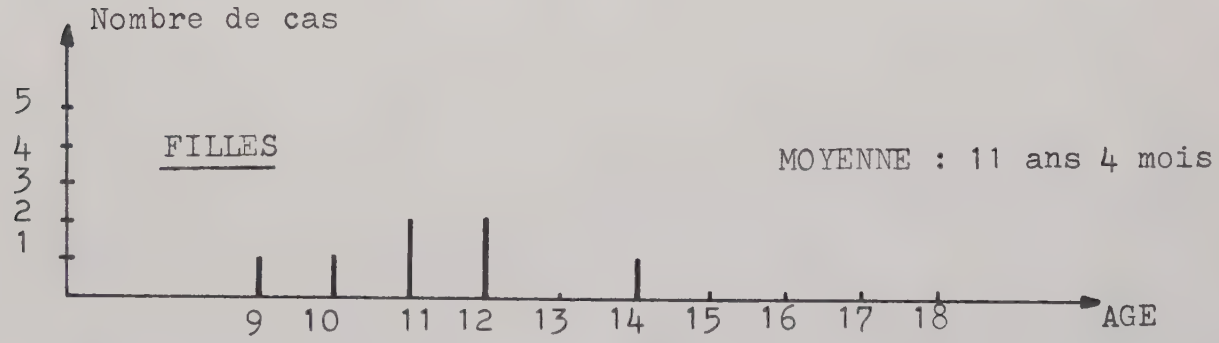

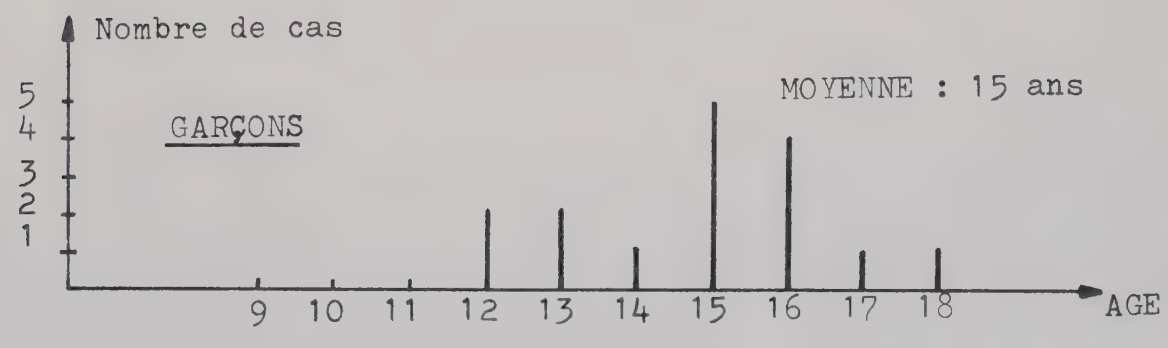

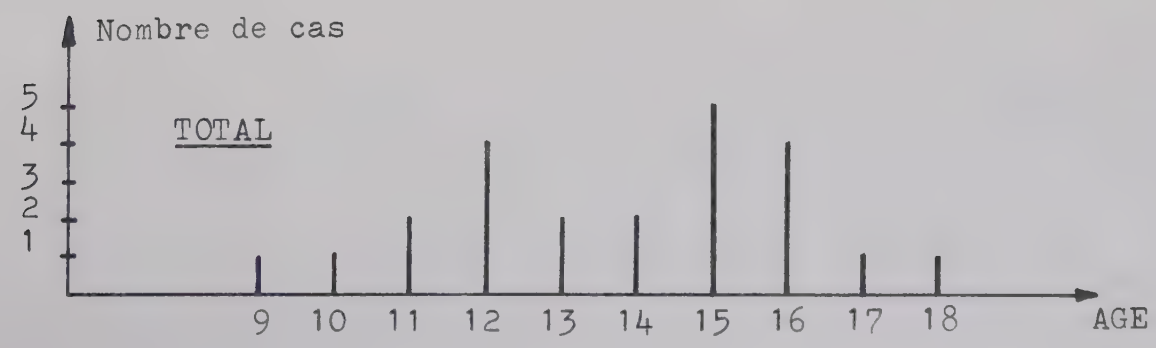

IV - COTE ATTEINT :

FILLES	: Hanche Gauche	: 5	
	: Hanche Droite	: 2	
GARÇONS	: Hanche Gauche	: 9	
	: Hanche Droite	: 7	

BILATERALES : 3 garçons
2 hanches atteintes simultanément : 2
hanche gauche puis hanche droite 15 mois après : 1

TOTAL	: Hanche Gauche	: 14	= 60 %
	: Hanche Droite	: 9	= 40 %

V - CONDITIONS CLINIQUES DU DIAGNOSTIC :

La variété de circonstances dans lesquelles a été porté le diagnostic d'épiphysiolyse fémorale supérieure dans notre série confirme les notions classiques sur les différents aspects possibles de cette affection. Le début n'est pas toujours suraigu avec un tableau de fracture du col de l'adolescent, il peut être subaigu : le tableau d'impotence sévère peut avoir été précédé par des prodromes (algies de la hanche pendant plusieurs semaines).

Les signes fonctionnels ne siègent pas toujours à la hanche, et il est classique de vérifier l'état des hanches devant toute gonalgie ou boiterie.

Il faut également noter la quasi constance de la surcharge adipeuse chez les malades de notre série. Cela confirme la vraisemblance de la pathogénie expliquant cette affection par la disproportion entre la musculature encore frêle d'un garçonnet et le poids important d'un corps d'adolescent adipeux.

Nous pouvons essayer de classer nos 23 cas en 4 groupes suivant la forme de début et le moment où le diagnostic a été porté.

.../...

1er groupe : Forme à déplacement aigu sans signe prémonitoire, tableau identique à celui d'une fracture du col :

2 cas

2ième groupe : Le diagnostic est porté dans les mêmes conditions que pour le premier groupe, mais on relève dans les antécédents des signes de souffrance de hanche ou de genou remontant à plusieurs semaines ou même plusieurs mois :

7 cas

3ième groupe : Le diagnostic est porté devant des signes plus ou moins importants de souffrance d'une hanche évoluant depuis 15 jours à 2 mois :

9 cas

4ième groupe : Les signes de souffrance remontent à plus de 6 mois :

5 cas

VI - CONDITIONS RADIOLOGIQUES DU DIAGNOSTIC :

Seule la radiologie permet le diagnostic d'une façon certaine, encore faut-il que les clichés soient d'excellente qualité et que le médecin connaisse bien les signes de début de l'épiphysiolyse fémorale supérieure. Le diagnostic radiologique des formes aiguës ou à grand déplacement ne pose aucun problème, par contre dans les formes peu déplacées l'interprétation des images peut ne pas être évidente à première vue.

A - La technique radiologique :

Devant toute suspicion d'épiphysiolyse il faut demander systématiquement un cliché de bassin de face et un cliché de chaque hanche de profil.

- Le cliché de face : il doit permettre un examen comparatif des 2 hanches avec projection symétrique des 2 cols.
- Le cliché de profil : chaque hanche doit également être prise sous la même incidence pour permettre un examen comparatif.

B - Le diagnostic radiologique précoce :

Sur un bon cliché de face, le diagnostic est pratiquement toujours possible.

Rappelons les signes de début auxquels il faut attacher beau-

.../...

coup d'attention :

- élargissement du cartilage conjugal qui prend un aspect flou, feuilleté.
- modifications de la trame métaphysaire donnant un aspect tacheté, strié ou feuilleté le long du cartilage de conjugaison.
- par contre le bord céphalique du cartilage conjugal est très régulier, souvent souligné.
- le glissement est à ce stade souvent inapparent à première vue sur les clichés de face et il est alors indispensable d'avoir recours à la construction des repères de l'épiphyse fémorale. Rappelons que ces constructions n'ont de valeur que pour une symétrie absolue de projection des cols fémoraux. Sur les clichés de profil par contre le glissement est souvent beaucoup plus apparent.

Selon l'importance du déplacement nous pouvons classer nos 23 cas en 3 groupes :

1er groupe : Déplacement angulaire inférieur à 30°
2 cas

2ième groupe :Déplacement angulaire entre 30° et 60°
11 cas

3ième groupe : Déplacement angulaire supérieur à 60°
10 cas

Dans tous les cas de notre série, il y avait un déplacement associé en coxa-vara et en coxa-rétorsa, le déplacement en coxa-rétorsa étant dans plus des 2/3 des cas le déplacement le plus important.

.../...

TABLEAU RECAPITULATIF DES CARACTERES CLINIQUES ET RADIOLOGIQUES

Groupes Radiol. / Groupes cliniques	1 inférieur à 30°	2 de 30 à 60°	3 supérieur à 60°	TOTAUX
1		1	1	2
2		3	4	7
3		4	5	9
4	2	3		5
TOTAUX	2	11	10	23

Ce tableau fait ressortir une notion traditionnelle à savoir que les formes aiguës se présentent avec un déplacement souvent beaucoup plus important que les formes à évolution progressive.

.../...

T R A I T E M E N T S A P P L I Q U E S D A N S N O T R E S E R I E

La totalité des traitements possibles de l'épiphysiolyse n'a pas été appliquée dans notre série. Seules quelques méthodes classiques ont été utilisées :

- Simple repos au lit sans réduction préalable :
  1 cas
- Ostéosynthèse extra-articulaire par vis après réduction non opératoire :
  1 cas
- Ostéotomie intertrochantérienne :
  2 cas
- Réduction non opératoire sous anesthésie générale et contention par plâtre :
  19 cas.

I - REPOS AU LIT

Ce traitement a été appliqué dans un seul cas avec d'ailleurs un très bon résultat anatomique et fonctionnel 9 ans plus tard (observation N° 2). Il s'agissait d'une forme avec un très discret déplacement. C'est la discrétion de ce déplacement qui avait justifié le caractère peu actif de la thérapeutique dans ce cas, repos au lit strict pendant 3 mois avec contrôles radiographiques réguliers.

II - OSTEOSYNTHESE EXTRA-ARTICULAIRE APRES REDUCTION NON OPERATOIRE

Utilisée une fois dans notre série (observation N° 18).

Chez ce malade le recours à l'ostéosynthèse a été décidé sur le fait que la réduction obtenue par manoeuvre orthopédique s'est révélée instable.

Technique :

- Anesthésie générale
- Réduction non opératoire sur table orthopédique
- Contrôles radiographiques de face et de profil

.../...

- Contention par une ostéosynthèse réalisée par :
  - Incision face externe,
  - Abord extra-articulaire de la région trochantérienne
  - Mise en place de 2 vis de VENABLE allant de la corticale trochantérienne au centre de la tête
  - Radiographies de contrôle
  - Fermeture totale
  - Marche sans appui avec 2 cannes béquilles pendant 3 mois.

III - OSTEOTOMIE INTERTROCHANTERIENNE EXTRA-ARTICULAIRE

Cette méthode a été utilisée 2 fois dans notre série (observations N° 3 et N° 9).

Elle a été choisie parce qu'il s'agissait dans ces 2 cas d'épiphysiolyse décelée en fin d'évolution et parce qu'il paraissait improbable de pouvoir réduire le déplacement dans le col lui-même. L'après l'histoire clinique et les signes radiologiques il paraissait chez ces 2 malades, s'être constituée une soudure déjà assez avancée du noyau céphalique déplacé.

Technique :

- Anesthésie générale
- Incision externe
- Ostéotomie intertrochantérienne extra-articulaire corrigeant le déplacement dans les deux plans (coxa-vara et coxa-rétorsa) par une coupe particulièrement bien étudiée à partir des données des clichés radiographiques
- Ostéosynthèse immédiate de l'ostéotomie fixant la correction de la coxa-vara et de la coxa-rétorsa :
  - . 1er cas : 2 clous trochantéro-diaphysaires de PAUWELS,
  - . 2ième cas : clou plaque de MAC LOUGHLIN
- Fermeture totale
- Repos au lit 5 à 6 semaines avec botillon plâtré à ailettes.

.../...

IV - REDUCTION NON OPERATOIRE ET CONTENTION PAR PLATRE

Ce dernier type de traitement a été réalisé chez 19 malades de notre série. Sa simplicité, sa bénignité et son efficacité presque constantes ont justifié son choix par les chirurgiens.

1° - Réduction

- Anesthésie générale
- Table orthopédique
- Réduction par manoeuvre identique à celle utilisée pour la fracture du col fémoral : LEADBETTER
- Radiographies de contrôle de face et de profil

Le déplacement en coxa-vara est habituellement facile à réduire. Le déplacement en coxa-rétorsa est plus rebelle à la réduction. Sa correction peut nécessiter plusieurs manoeuvres successives.

2° - Contention

Elle se fait par un plâtre type DUCROQUET cruro-pédieux bilatéral avec un bâton entre les deux cuisses maintenant une abduction importante.

Dans tous les cas le plâtre a été supprimé à la fin du 3ième mois.

Au cours des 3 mois de plâtre, surveillance clinique et radiologique à intervalles réguliers.

3° - Rééducation

- Reprise progressive de la marche avec cannes béquilles puis sans canne dès la suppression du plâtre.
- Kinésithérapie complémentaire facilitant la récupération du parallélisme normal des deux membres inférieurs, la régression de l'atrophie des quadriceps et des fessiers, la disparition progressive de la raideur post-plâtre des deux genoux.

V - INDICATIONS THERAPEUTIQUES EN FONCTION DU GROUPE RADIOLOGIQUE

A priori, dans notre série, les chirurgiens ont choisi de traiter les Epiphysiolyses Fémorales supérieures par la méthode orthopédique associant : réduction non opératoire et contention plâ-

.../...

trée. D'après les types radiologiques définis précédemment, les indications thérapeutiques dans les cas de notre série se répartissent de la façon suivante : cf. tableau

Groupes radiologiques	inférieur à 30°	de 30° à 60°	supérieur à 60°	TOTAL
Repos au lit	1			1
Réduction Contention plâtrée	1	10	8	19
Ostéosynthèse extra-articulaire			1	1
Ostéotomie inter-trochantérienne		1	1	2

.../...

E V O L U T I O N D E S C A S T R A I T E S
P A R R E D U C T I O N N O N O P E R A T O I R E
E T C O N T E N T I O N P L A T R E E

19 hanches ont donc été traitées de cette façon. Etant donné les critiques dont cette méthode a fait l'objet, il nous est apparu intéressant de faire une analyse des incidents ou accidents rencontrés au cours du traitement et d'étudier l'évolution des données de l'examen clinique et radiologique. La surveillance régulière et rigoureuse dont ces malades ont bénéficié nous a permis de faire une analyse précise et objective de cette évolution.

I - PENDANT LES 3 PREMIERS MOIS :

Cette période comprend la réduction et la contention puisque tous les plâtres ont été enlevés au 3ième mois.

A - Réduction :

Elle est en général facile en ce qui concerne la réduction de la coxa-vara, plus délicate et nécessitant souvent plusieurs manoeuvres en ce qui concerne la coxa-rétorsa.

- persistance de la coxa-vara : 1 seul cas avec coxa-vara inférieure à 5° (observation N° 4)
- persistance de la coxa-rétorsa : 3 cas avec discrète coxa-rétorsa inférieure ou égale à 5° (observations N° 4 - 6 - 17)

B - Contention :

- petits incidents :
  bâton cassé : 1 cas (observation N° 8)
  retouche d'un plâtre détérioré : 4 cas (observations N° 5 - 12 - 13 - 14)
- apparition d'une coxa-rétorsa sous plâtre : 4 cas

Ce déplacement est toujours resté très modéré, à environ 5°. Il n'a jamais nécessité de nouvelle réduction.

- apparition d'une coxa-vara sous plâtre: pas un seul cas.

.../...

II - EVOLUTION CLINIQUE APRES L'ABLATION DU PLATRE :

Nous jugerons cette évolution sur plusieurs critères : douleurs de la hanche ou du genou, conditions de marche, mobilité des hanches et des genoux.

A - Douleurs :

a) au niveau des hanches :

Toutes les hanches traitées ont été indolentes dès la suppression du plâtre au 3ième mois.

Dans 2 cas (observations N° 1 et N° 9) nous notons une douleur apparue légèrement après le traitement, douleur uniquement à la fatigue, spontanément et rapidement régressive en quelques semaines, sans image radiologique pathologique.

b) au niveau des genoux :

Toujours indolores dès la suppression du plâtre.

Dans 3 cas (observations N° 6 - 10 - 12) nous notons une douleur passagère rapidement régressive sans traitement.

B - Marche :

- Nous étudierons l'évolution de la capacité de marche en fonction du temps : 1 mois - 2 mois - 3 mois et 6 mois après l'ablation du plâtre. Nous proposons de classer les cas en 6 rubriques :

. 1ère rubrique : la marche n'est possible qu'avec des cannes.

. 2ième rubrique : marche sans canne mais avec claudication importante.

. 3ième rubrique : marche sans canne avec discrète claudication.

. 4ième rubrique : marche sans canne avec claudication le soir à la fatigue.

. 5ième rubrique : marche sans canne normale avec fatigabilité de la hanche au cours d'efforts (longue marche - exercices sportifs - station debout prolongée).

. 6ième rubrique : marche strictement normale.

.../...

- 5 dossiers nous semblent inutilisables :
  4 pour délai insuffisant (observations N° 7 - 20 - 19 : bilatéral)
  1 (observation N° 15)
  a été victime d'un accident de la circulation à 2 mois après l'ablation du plâtre (avec fracture de jambe du côté de l'épiphysiolyse) alors qu'il marchait sans canne. Marche bien à 4 mois avec une botte plâtrée. Marche normale ensuite avec une talonnette de 1 cm.
- nombre de cas restants : 14

DELAI APRES ABLATION PLATRE	1 mois	2 mois	3 mois	6 mois
Marche avec CANNES	9			
Claudication importante	1	4	2	
Claudication discrète	2	2	3	2
Claudication à la fatigue		3		
fatigabilité			1	1
Marche normale	2	5	8	11

La totalité de nos adolescents marchait sans canne au 2ième mois après l'ablation du plâtre, 1/3 d'entre eux ayant une marche tout à fait normale.

6 mois après l'ablation du plâtre seuls 3 d'entre eux gardaient une gêne mineure.

.../...

C - Mobilité :

a) au niveau des hanches :

Nous étudierons l'évolution de cette mobilité par les données de l'examen clinique 1 mois, 3 mois et 6 mois après l'ablation du plâtre.

Nous avons considéré comme valeur pathologique pour chaque mouvement les amplitudes suivantes :

- flexion-extension : amplitude inférieure ou égale à 100°
- abduction : amplitude inférieure ou égale à 30°
- adduction : amplitude inférieure ou égale à 30°
- rotation externe : amplitude inférieure ou égale à 20°
- rotation interne : amplitude inférieure ou égale à 20°

4 dossiers nous semblent inutilisables pour délai insuffisant (observations N° 7 - 20 et 19 : bilatéral).

nombre de cas restants : 15

DELAI APRES ABLATION PLATRE	1 mois	3 mois	6 mois
FLEXION EXTENSION < 100°	6	5	4
ABDUCTION < 30°			
ADDUCTION < 30°	2	2	
ROTATION EXTERNE < 20°	2		
ROTATION INTERNE < 20°	5	4	4
ROTATION INTERNE = 0°	2	1	1

.../...

Ce tableau fait apparaître plusieurs points :

- l'abduction n'est jamais limitée
- l'adduction n'est limitée que chez un seul malade (observation N° 1 : bilatéral) et récupère assez rapidement
- la rotation externe n'est que rarement atteinte et récupère rapidement
- la flexion-extension, limitée dans 40 % des cas, sa récupération est longue mais totale à long terme. Il faut également noté qu'en aucun cas elle n'a été inférieure à 70° et ce dès l'ablation du plâtre
- la rotation interne, limitée dans 47 % des cas, sa récupération est lente et n'est que partielle dans la plupart des cas.

b) au niveau des genoux :

Tous les cas traités ont présenté une diminution importante de la mobilité des 2 genoux à l'ablation du plâtre. Cette mobilité s'est rapidement améliorée pour être tout à fait normale dans tous les cas à la dernière consultation.

III - EVOLUTION RADIOLOGIQUE APRES ABLATION DU PLATRE

Après l'ablation du plâtre, nous ne notons aucune récidive radiologique nous ayant obligé à reprendre le traitement.

- apparition d'une coxa-vara : 1 seul cas (observation N° 16) inférieure à 5°
- apparition d'une coxa-rétorsa : 5 cas (observations N° 10 - 13 - 16 et 19 : bilatéral) inférieure à 5° dans tous les cas.

.../...

R E S U L T A T S

-:-:-:-:-:-:-:-:-

Il nous est apparu rationnel de présenter séparément les résultats des différentes thérapeutiques.

I - REPOS SIMPLE AU LIT

- 1 cas : observation N° 2
- Délai d'observation : 9 ans
- Résultats cliniques :

Hanche fonctionnellement parfaite avec indolence totale et mobilité normale, sans raccourcissement.

- Résultats radiologiques :

Radiographie de face parfaite

Radiographie de profil parfaite : à noter la persistance pendant plusieurs mois d'une discrète coxa-rétorsa ayant disparu à la dernière consultation.

Interligne articulaire normal

Congruence tête-cotyle parfaite

II - OSTEOSYNTHESE EXTRA-ARTICULAIRE APRES REDUCTION NON OPERATOIRE INSTABLE

- 1 cas : observation N° 18
- Délai d'observation : 1 an 1/2
- Résultats cliniques et radiologiques immédiats excellents.
- Réapparition des douleurs au 5ième mois avec nécrose de la tête fémorale ; impotence fonctionnelle et attitude vicieuse ont justifié l'indication d'une arthrodèse.
- Excellent résultat de l'arthrodèse avec indolence et stabilité mais au prix de l'ankylose de la hanche.

III - OSTEOTOMIE INTERTROCHANTERIENNE EXTRA-ARTICULAIRE

- 2 cas : observations N° 3 et N° 9
- Délai d'observation 3 ans et 1 an 1/2
- Consolidation parfaite de l'ostéotomie
- Résultats cliniques :

Bonne valeur fonctionnelle dans les 2 cas avec indolence totale, sans claudication et sans attitude vicieuse

.../...

L'un garde après 1 an 1/2 une diminution de la flexion-extension (amplitude 70°)

L'autre garde un raccourcissement de 1 cm bien toléré.

- Résultats radiologiques :

Parfaits dans les 2 cas
Interligne articulaire normal
Congruence tête-cotyle parfaite
Trait d'ostéotomie complètement disparu
Axes du col normaux
Pas de nécrose de la tête
Aucun signe précoce d'arthrose.

IV - REDUCTION NON OPERATOIRE SUIVIE D'UNE CONTENTION PAR PLATRE

A - Nombre de cas :

- 19 hanches ont été traitées par cette méthode
- Nous éliminons l'observation N° 7 dont le délai d'observation nous semble trop court (4 mois) pour apprécier valablement le résultat.
- De même nous sommes obligés d'éliminer l'observation N° 19 (cas bilatéral) dont la rééducation n'est pas terminée mais qui présente une évolution tout à fait satisfaisante, et l'observation N° 20 qui vient de commencer sa rééducation après l'ablation du plâtre.
- Reste donc 15 cas

B - Délais d'observation :

- 2 ans : 1 cas
- 3 ans : 2 cas
- 4 ans : 2 cas
- 5 ans : 4 cas
- 6 ans : 3 cas
- 7 ans : 1 cas
- 10 ans : 2 cas

soit

14 cas plus de 3 ans : 94 %
10 cas plus de 5 ans : 67 %
3 cas plus de 7 ans : 20 %

Délai moyen : 5 ans et 3 mois

.../...

C - Durée de séjour dans le service :

Cette durée est brève dans l'ensemble, de 2 à 10 jours au moment de la réduction sous anesthésie générale, et de 5 à 20 jours au moment de l'ablation du plâtre et du début de la rééducation.

Pour l'ensemble de la statistique la durée moyenne de séjour dans le service est de 17 jours.

Ce caractère modéré du temps d'hospitalisation dans le traitement non opératoire vient atténuer un reproche fait classiquement à cette méthode volontiers accusée de provoquer de très longues hospitalisations.

D - Résultats cliniques à la dernière consultation :

Tous les malades traités ont bénéficié d'une kinésithérapie à domicile.

Ils ont tous présenté après la suppression du plâtre :

- une atrophie bilatérale du quadriceps et des fessiers, plus ou moins longue à régresser,
- une raideur bilatérale du genou qui dans tous les cas s'est révélée temporaire et totalement régressive en 3 - 4 mois, aucun malade n'ayant conservé de séquelles au niveau des genoux,
- un certain degré d'oedème bilatéral de jambe également transitoire et totalement régressif.

Les difficultés rencontrées pour la réadaptation à la marche après 3 mois de plâtre justifient le recours à la kinésithérapie chez tous ces malades pendant un délai de 2 à 4 mois.

1°- Douleur

Indolence totale au niveau des hanches et des genoux dans tous les cas.

2°- Marche

- Tous nos malades marchent sans canne
- Aucune claudication ni boiterie n'est notée
- Un seul (observation N° 16) garde une fatigabilité de sa hanche lors d'efforts prolongés.

.../...

3° - Attitude vicieuse

Aucune attitude vicieuse n'a jamais été notée.

4° - Raccourcissement

1 seul cas : observation N° 15

Présente un raccourcissement de 1 cm 1/2. Bon résultat fonctionnel au prix du port d'une talonnette de 1 cm.

Dans tous les autres cas : aucun raccourcissement.

5° - Mobilité

- Au niveau des genoux

Normale dans tous les cas à la dernière consultation

- Au niveau des hanches

. Flexion-extension : amplitude supérieure à 100° dans tous les cas

. Abduction : normale dans tous les cas (supérieure à 30°)

. Adduction : normale dans tous les cas (supérieure à 30°)

. Rotation externe : normale dans tous les cas (supérieure à 20°)

. Rotation interne : 3 cas gardent une amplitude diminuée à 5 - 10° = 20 %

6° - Appui monopodique

Excellent dans tous les cas.

EN CONCLUSION

Bon résultat clinique et fonctionnel mais avec 2 restrictions :

- 3 cas = 20 % ayant une diminution de la rotation interne
- 1 cas gardant un raccourcissement de 1 cm 1/2

Il faut souligner l'absence de raideur véritable, complication classiquement admise dans ce type de traitement.

.../...

E - Résultats radiologiques à la dernière consultation :
Analysés sur des clichés de face et de profil.

- Coxa-vara

1 seule persiste (observation N° 4), à environ 5°, après 5 ans d'observation

- Coxa-rétorsa : 3 persistent

Observation N° 4 : 5°, 5 ans d'observation
Observation N° 15 : inférieure à 5°, 3 ans d'observation
Observation N° 16 : 5°, 2 ans d'observation

Il faut noter que dans plusieurs autres observations nous avons assisté à la diminution progressive de la coxa-rétorsa lorsqu'elle était inférieure à 10° et à sa disparition totale 5 à 7 ans plus tard.

- Aspect de coxite laminaire : aucun
- Nécrose de la tête : aucune
- Interlignes articulaires : tous normaux
- Congruence tête-cotyle : parfaite dans tous les cas
- Ostéophytose : aucune
- Aspect obcène de la tête dû à un modelage progressif : 3 cas (observations N° 1 : bilatéral et N° 16)

L'apparition de ce signe oblige à faire des réserves sur l'éventualité ultérieure d'une coxarthrose de la quarantaine.

- Epiphysiodèse

réalisée dans tous les cas à la fin des 3 mois d'immobilisation plâtrée.

EN CONCLUSION

Bons résultats radiologiques avec une réserve dans 3 cas (= 20 %) sur la possibilité d'apparition d'une coxarthrose précoce.

.../...

C O N C L U S I O N S

-:-:-:-:-:-:-:-:-:-:-

L'étude de cette série de 23 cas d'Epiphysiolyse Fémorale Supérieure de l'adolescent aboutit à un certain nombre de constatations :

- Les données classiques sur l'âge de survenue, les conditions d'apparition, les critères cliniques et radiologiques du diagnostic sont confirmées.

- Sur le plan thérapeutique, l'absence d'incidents et de complications ainsi que l'excellente qualité du résultat éloigné du traitement par ostéotomie intertrochantérienne extra-articulaire prouvent une fois de plus l'intérêt de cette méthode. Il est vrai que deux cas seulement ont été traités de cette façon qui ne semble devoir être recommandée que pour des formes peu déplacées et en fin d'évolution.

- Un cas de nécrose grave de la tête fémorale est rapporté. Il est survenu après le seul exemple d'ostéosynthèse extra-articulaire réalisé dans la série. On pourrait y voir là une confirmation de ce risque redoutable que représente la nécrose après toute ostéosynthèse touchant la tête fémorale.

- Le seul cas de la série traité d'une façon très peu agressive par le simple repos au lit pendant 3 mois, a évolué vers un très bon résultat, avec cliniquement une hanche parfaite et radiologiquement la persistance d'une discrète coxa-rétorsa pendant plusieurs mois, ayant totalement disparu après 1 an. On peut considérer ce type de traitement comme une ressource utile dans les formes très peu déplacées, à condition qu'une surveillance radiologique régulière puisse être exercée.

- Les 19 cas, traités d'une façon uniforme par la réduction non opératoire sous anesthésie générale et contention plâtrée, ont abouti avec une régularité impressionnante à un excellent résultat clinique et radiologique. Au prix de quelques difficultés temporaires au moment de la sortie du plâtre et de la réadaptation à la marche, l'ensemble de ces adolescents a présenté un résultat

.../...

éloigné de très bonne qualité. L'absence de ces deux complications redoutables que sont la nécrose de la tête fémorale et la coxite laminaire mérite d'être retenue. Elle est certainement l'un des très grands avantages de cette méthode thérapeutique comme le soulignaient déjà FAYSSE, MURAT, GIGNOU et SPAY en 1969 dans leur étude du traitement de la Coxa-Vara à partir de 117 cas. Un examen objectif des malades de notre série plusieurs années après le traitement a montré que les séquelles fréquemment imputées à la contention plâtrée (raccourcissement, raideur, troubles trophiques, attitude vicieuse) ne se retrouvaient pas chez ces malades. Une surveillance attentive des adolescents ainsi traités a montré l'absence complète de récidives.

La série que nous présentons nous semble pouvoir être considérée comme une contribution objective au traitement de l'épiphysiolyse fémorale supérieure de l'adolescent. Elle apporte des arguments très favorables au procédé non opératoire avec contention par plâtre type DUCROQUET dont elle met en valeur l'efficacité et la bénignité.

Le Président de la Thèse :

H. VIARD

VU et permis d'imprimer

Dijon, le 24 avril 1975

Le Doyen, J.B. BOUHEY

B I B L I O G R A P H I E

1 - ANDREN (L.) et BORGSTROM (K.E.).
Seasonal variation of epiphysiolysis of the hip and possibility of causal factor. Acta Orthop. Scand., 28, 22-27, 1958.

2 - AZEMAR (G.).
Sport et latéralité. Asymétries fonctionnelles. Thèse Paris, 1966.

3 - BARON (J.).
Contribution à l'étude du glissement épiphysaire fémoral. A propos d'une série de 28 cas. Thèse, Paris, 1955.

4 - BOEHLER (K.).
Décollements épiphysaires de la tête fémorale. In : Technique du traitement des fractures, 1944.

5 - BOUSSEAU.
Disjonction épiphysaire traumatique de la tête du fémur et des épines iliaques antérieures. Mort. Autopsie. Bull. de la Société Anototomique de Paris, 47e année, 2e série, 12, 283-286, 1867.

6 - BRANDES (M.).
Sur le traitement de la coxa-vara. Archiv. für. Orthop. und unfall chir., 28, 11, 179, 1930.

7 - BREITENFELDER (H.).
E.F.S. treatment précoce du déplacement imminent de l'épiphyse par clou ou greffon. Widerher Chir. Traum., 5, 167-202, 1960.

8 - CARLIOZ (H.).
Diagnostic et traitement de l'épiphysiolyse fémorale supérieure aiguë. Entretiens de Bichat (chir. et spécialités), 1969, 183-186.

9 - CARLIOZ (H.), POUS (J.G.), et REY (J.C.).
Les épiphysiolyses fémorales supérieures. Rev. Chir. Ortho. juil-août 1968, 54, N° 5, 388, 491, 55 fig., 27 tabl. (très importante bibliog.)

10 - CARLIOZ (H.), POUS (J.G.), et REY (J.C.).
Les épiphysiolyses fémorales supérieures. Discussion. Conclusions. Rev. Chir. Ortho. mars 1969, 55, n° 2, 145-150.

11 - COLIN, ALEXANDER (G.).
The etiology of femoral epiphyseal slipping. The Journal of Bone and Joint Surgery, 48 B, 2, p. 299-311, 1966.

12 - COMPERE (C.L.).
Correction of deformity and prevention of aseptic necrosis in late cases of slipped femoral epiphysis. The Journal of Bone and Joint Surgery, 32-A, 2, 351-362, 1950.

13 - COMPTOUR (L.).
Le traitement de la coxa-vara essentielle des adolescents par réduction et vissage du col. Thèse Lyon, 1943.

14 - DELITCH (M.).
Les troubles du développement du cotyle dans la coxa-vara. Revue Chir. Orthop. et réparatrice de l'App. moteur, 52, 7, 635-638, 1966.

15 - DESAULLES (P.A.) et MORSCHER (E.).
Etude expérimentale de la résistance du cartilage de conjugaison durant la croissance et la maturation sexuelle. Soc. Ital. di endocrinologia, Xe Congrès, Pavie, Cordani éd., p. 9-17, éd. 1963.

16 - DROUMAGUET (M.).
Contribution à l'étude de l'épiphysiolyse de la hanche de l'adolescent et de ses séquelles (95 observations). Thèse Bordeaux, 96 pp., Delmas éd., 1959.

17 - FAURE (C.), PELLERIN (D.) et BICHAMBRE (J.P.).
Les signes radiologiques précoces de la coxa-vara par glissement épiphysaire. Ann. de Radiologie, 1, n° 7-8, 517-533, 1958.

18 - FAYSSE (R.), MURAT (J.L.), GIGNOU (M.), et SPAY (G.).
Le traitement de la coxa-vara essentielle des adolescents et ses résultats. A propos de 117 coxa-vara. Lyon Chir., janv.-fév. 1969, 65, n° 1, 60-76.

19 - FERGUSON (A.B.) et HOWORTH (B.).
Slipping of the upper femoral epiphysis ; a study of seventy cases. The Journal of the Am. Med. Ass., 97, 25, 1867-1872, 1931.

20 - GUILLEMINET (M.), BERTRAND (L.) et COTTIER (J.).
Résultat du traitement sanglant de la coxa-vara de l'adolescent. Lyon Chir., 48, 6, 704-710, 1953.

21 - HARRIS (W.R.) et HOBSON (K.W.).
Histological changes in experimentally displaced upper femoral epiphysis in rabbits. The Journal of Bone and Joint Surgery, 38-B, 914-921, 1956.

22 - HARRIS (W.R.).
The endocrine basis for slipping of the upper femoral epiphysis. An experimental study. The Journal of Bone and Joint Surgery, 32-B, 1, 5-11, 1950.

23 - HERRAUT (A.).
Dépistage et prévention de l'épiphysiolyse de la tête fémorale (coxa-vara des adolescents). Rev. Praticien, 21 oct. 1969, 19, n° 27, 3891-3903.

24 - HOWORTH (B.M.).
Slipping of the upper femoral epiphysis. The Journal of Bone and Joint Surgery, 31-A, 4, 734-747, 1949.

25 - HOWORTH (B.M.).
Slipping of the upper femoral epiphysis. American academy of orthopedic surgeons, Instructional courses lectures, 8, 306-317, J. W. E. Edwards, Ann Arbor Michigan, 1951.

26 - HOWORTH (B.M.).
Slipping of the upper femoral epiphysis. Clinical orthopaedics, 10, 147-173, 1957.

27 - HOWORTH (B.M.).
Slipping of the capital femoral epiphysis. Amer. Jour. of orthopaedics, 1, 13, 1965.

28 - HOWORTH (B.M.).
Slipping of the capital femoral epiphysis. S.I.C.O.T., Xe Congrès, Paris, 1966, 526-531.

29 - HOWORTH (B.M.).
Slipped capital epiphysis (Symposium). Clinical orthopaedics, 48, 7-87, chap. 2, 3, 4, 5, 7, 8, 1966.

30 - HUC (G.).
La coxa-vara de l'adolescence (Rapport au congrès de la S.F.O., 1930). Revue Orthop. et de Chir. de l'appareil moteur, 17, 5, 394-444, 1930.

31 - HY.
Thèse, Paris, 1968.

.../...

32 - IMHAUSER (G.).
Ueber das wesen der epiphysendislokation am koxalem femurende und ihre operative spätbehandlung. Zeitschrift für chir., 3-4, 88, 1956 ; Zeitschrift für Orthop., 91, 403-413, 1959 ; Wiederher chir. Traum., 5, 203-242, 1960.

33 - IMHAUSER (G.).
Zur Pathogenese und Therapie der jugenslichen Huftkopflösung. Zeitschrift für Orthopädie, 88, 3-41, 1957.

34 - IMHAUSER (G.).
Therapie der epiphysënlosüng zugröundelegung ihrer pathogenese. Zeitschrift für Orthopädie, 9, 241-252, 1962.

35 - IMHAUSER (G.).
Drei dimensionale korretur osteotomie bei schweren epiphysenkidlokationem. Xe Congrès S.I.C.O.T., Paris, 1966, 533-537.

36 - JOHNSTON (J.T.H.) et SOUTHWICK (W.O.).
Growth following transepiphyseal bone grafts ; an experimental study to explain continued growth following certain fusion operations. The Journal of Bone and Joint Surgery, 42 A, 8, 1381-1395, 1960.

37 - JOHNSTON (J.A.) MANSON (G.) et MITCHELL (C.L.).
Epiphysiolisis. Amer. Journ. of Diseases of children, 92, 337-346, 1956.

38 - JUDET (J.), JUDET (R.), LAGRANGE (J.) et DUNOYER (J.).
A study of the arteril-al vascularisation of the femoral neck in the adult. The Journal of Bone and Joint Surgery, 37 A, 663-670, 1955.

39 - JUDET (R.), JUDET (J.) et LAGRANGE (J.).
Fractures des membres chez l'enfant. 1 vol., Maloine édit., Paris, 1959.

40 - JUDET (J.) et JUDET (R.).
Traitement des coxa-vara de l'adolescent. Soc. Française d' Orthopédie. Réunion commune avec la British orthopaedic association. Exeter, avril-mai 1959. Revue d'Orthopédie, 45, 5, 782, 1959.

41 - JUDET (J.), JUDET (R.) et GUINARD (J.).
Coxa-vara des adolescents, traitement et résultats. Revue de Chir. Orthop. et réparatrice de l'app. moteur, 47, 2, 138-155, 1961.

.../...

42 - JUDET (J.), JUDET (R.) et RIGAULT (P.).
A propos du traitement de la coxa-vara chez les adolescents. La Presse Médicale, 72, 20, 1183-1186, 1964.

43 - JUDET (J.), NOACK (H.) et RIGAULT (P.).
Symposium : Epiphysiolyse, Discussion. Xe Congrès S.I.C.O.T., Paris, 1966, 542-543.

44 - JUDET (J.) et RIGAULT (P.).
Coxa-vara des adolescents. Vie Méd., sept. 1969, 50, nº 3, 3465-3478.

45 - KEY (J.A.).
Epiphyseal coxa-vara or displacement of the capital epiphysis of the femur in adolescence. The Journal of Bone and Joint Surgery, 8, 53-117, 1926.

46 - KIRMISSON (E.).
Les difformités acquises de l'appareil locomoteur pendant l'enfance et l'adolescence. Masson édit., un vol., Paris, 1902.

47 - KLEIN (A.) et JOPLIN (R.J.).
Roentgenographic changes in nailed slipped capital femoral epiphysis. Journal of Bone and Joint Surgery, 31-A, p. 1-22, suite, 54, 1949.

48 - KLEIN (A.), JOPLIN (R.J.), REIDY (J.A.) et HANELIN (J.).
Slipped capital femoral epiphysis early diagnosis and treatment facilitated by normal roentgenograms. The Journal of Bone and Joint Surgery, 34-A, 233-239, 1952.

49 - KLEIN (A.), JOPLIN (R.J.) et HANELIN (J.).
Managements of the contralateral hip in slipped capital femoral epiphysis. Journal of Bone and Joint Surgery, 35-A, 81-87, 1953.

50 - KLEIN (A.), JOPLIN (R.J.), REIDY (J.A.) et HANELIN (J.).
Slipped capital femoral epiphysis. 1 vol. 130 p., Charles C. Thomas éd., Springfield.

51 - KRAMER (W.G.), CRAIG (W.A.) et NICOLS (R.).
The compensating osteotomy for severe slipped capital femoral epiphysis. The Journal of Bone and Joint Surgery, 48-A, 1, 1488, 1966.

52 - LACROIX (P.).
L'épiphysiolyse de la hanche. Un vol., Masson et Cie, Paris, 1963.

.../...

53 - LAGRANGE (J.), RIGAULT (P.) et GUYONWARCH (G.).
La reposition sanglante dans les épiphysiolyses de hanche à grand déplacement. La Presse Médicale, 73, 38, 2163-2165, 1965.

54 - LAGRANGE (J.) et RIGAULT (P.).
Reposition sanglante et ostéotomie dans le traitement des épiphysiolyses de hanche à grand déplacement en dehors des épiphysiolyses aiguës. Xe Congrès S.I.C.O.T., 567-572, 1966.

55 - LAGRANGE (J.).
Communication personnelle.

56 - LANCE (M.).
Coxa-vara des adolescents. Dans le Traité de Chir. Orthop. sous la direction de L. OMBREDANNE et P. MATHIEU, Masson édit., 4, 3214-3240, Paris, 1937.

57 - LANGE (M.).
Nouveau procédé d'ostéotomie sous-trochantérienne dans le traitement de la coxa-vara grave. Zeitschrift für Orthop. Chir., 6, 3, 355-365, 1934.

58 - LAURENCE (G.).
Coxa-retorsa (coxa-vara des adolescents). La Revue du Praticien, 7, 875-885, 1957.

59 - LAURENCE (G.) et MASSE (P.).
Traitement de la coxa-vara des adolescents basé sur une interprétation de son mécanisme : la coxa-retorsa. Semaine des Hôpitaux (Annales de Chirurgie), 29, 1, 12-19, 1953.

60 - LEQUESNE.
Coxarthrose. Encyclopédie médico-chirurgicale appareil locomoteur, 1958.

61 - LEQUESNE.
Le glissement épiphysaire fémoral. Rhumatologie, 18, 8, 309-320, 1966.

62 - LEQUESNE.
Communication personnelle, 1967.

63 - LOGREN.
Glissement de l'épiphyse fémorale supérieure, symptôme de dysendocrinie. Dimensions de la selle turcique. Deux cas de glissement de l'épiphyse fémorale supérieure coexistant avec une tumeur de l'hypophyse. Acta Chir. Scandinavica, 106, 153-163, 1953.

.../...

64 - MARTIN DU PAN (Ch.) et RUTISSHAUSER (E.).
Un type d'arthrose infantile nouvelle : ostéochondrite laminaire. Schweizerische medizinische woschenschrift, 43, 955-956, 1945.

65 - MARTIN (P.H.).
Slipped epiphysis in the adolescent hip - a reconsideration of open reduction. The Journal of Bone and Joint Surgery, 30-A, 1, 919, 1948.

66 - MATHIAS (H.H.).
Korperban und reifung bei epiphyseolysis capitis femoris. Zeitschrift für Orthopädie, 96, 236-240, 1962.

67 - MATHIAS (H.) et KELLER (H.).
Effet du Methandrostenolone sur les cartilages de croissance et sa signification dans le traitement de l'épiphysiolyse de la tête fémorale. Zeitschrift für Orthopädie, 101, 1, 83, 1966.

68 - MERLE D'AUBIGNE (R.), CAUCHOIX (J.) et RAMADIER (J.O.).
Evaluation chiffrée de la fonction de la hanche. Revue d'Orthopédie, 35, 6, 541-548, 1949.

69 - MITCHELL (N.S.) et CRUESS (R.L.).
The effect of synovectomy on articular cartilage. The Journal of Bone and Joint Surgery, 49, 6, 1099-1108, 1967.

70 - MORSCHER (E.).
Die operative therapie der epiphyseolysis capitis femoris. Zeitschrift für Orthopädie und Ihre granzgebiete, 92, 2, p. 153-175, 1959.

71 - MORSCHER (E.).
Zur pathogenese der epiphyseolysis capitis femoris. Archiv. für Orthop. und Unfall chir., 53, 331-343, 1961.

72 - MORSCHER (E.).
Note. Zeitschrift für Orthopädie, 96, 291, 1962.

73 - MORSCHER (E.).
Die operative therapie der epiphyseolysis capitis femoris, Acta Rhumatologia, 21, 101, 132, 1964.

74 - MORSCHER (E.) et DESAULLES (P.A.).
Tierexeperimentelle Uuntersuchungen über die mechanische festiekert des expirphysenfues. Zeitschrift für unfallmedizin und Berufskrankeiten, 3, 1964.

.../...

75 - PARE (Ambroise).
Oeuvres, livre 13, ch. 21.

76 - PETIT (P.), BORDE (J.), QUENEAU (P.) et BEDOUELLE (J.).
Traitement de la coxa-vara de l'adolescent. Soc. franç. d'Orthop., Réunion commune avec la British Orthopedic Association, Exeter, avril-mai 1959. Revue de Chir. Orthop. et réparatrice app. moteur, 45, 5, 780, 1959.

77 - POUZET (F.) et MEYRIEUX (A.).
Les résultats très éloignés de la coxa-vara des adolescents. Revue de Chir. Orthop. réparatrice et app. moteur, 47, 2, 156-161, 1961.

78 - RAINAUT (J.J.) et CEDARD (C.).
A propos de la coxa-vara des adolescents. Revue chir. orthop. réparatrice app. moteur, 50, 6, 779-788, 1964.

79 - RAINAUT (J.J.).
Communication personnelle, 1968.

80 - RENNIE (A.M.).
The pathology of slipped upper femoral epiphysis ; a new concept. The Journal of Bone and Joint surgery, 42-B, 2, 273-279, 1960.

31 - RENNIE (A.M.).
Familial slipped upper femoral epiphysis. The Journal of Bone and Joint surgery, 49-B, 3, 535-539, 1967.

82 - REY (J.C.), COTREL (Y.), MOREL (G.) et HERIPRET (G.).
Enraidissements précoces de la hanche après epiphysiolyse fémorale supérieure. Acta Orthop. Belgica, 31, 4, 598-609, 1965.

83 - ROY, CAMILLE (R.) et ZERAH (J.C.).
L'épiphysiolyse de la hanche de l'adolescent. Diagnostic à ne pas méconnaître. Vie Méd., mai 1969 (3), 50, n° 19, 2507-2514, 9 fig.

84 - SCHINZ (H.R.), BAENSCH (W.E.), FRIEDL (Z.) et EHLINGER (E.).
Traité de radio-diagnostic, 1, 140. Delachaux et Niestlé, 1956.

85 - SCHONENBERGER (F.), TAILLARD (W.) et BERGER (H.).
Beitrag zur aminosauren ausscheidung bei epiphyseolysis. Zeitschrift für Orthop., 95, 1, 73-81, 1961.

.../...

86 - SCHONENBERGER (F.).
Thèse Bâle, 1962.

87 - SHEA (D.) et MANKIN (H.J.).
Slipped capital femoral epiphysis in renal rickets. Report of 3 cases. The Journal of Bone and Joint Surgery, 48-A, 2, 349-355, 1966.

88 - S.I.C.O.T.
10e Congrès Paris, 1966. Coxite laminaire et lésions associées ; nécrose du cartilage articulaire (WALDENSTRÖM). Table ronde 10, sujet 3, directeur WILSON (P.D.) (à paraître).

89 - SOEUR (R.).
Etiologie et pathogénie du décollement épiphysaire supérieur du fémur. Acta orthop. Belgica, 25, 6, 732-756, 1959.

90 - STRACKER.
Traitement de la coxa-vara des adolescents par épiphysiotomie. Zeitschrift für Orthop., 69, 3, 327-339, 1939.

91 - TAILLARD (W.).
Le diagnostic et le traitement précoce de l'épiphysiolyse de la tête du fémur. Annales Paediatrici, 196, 350-358, 1961.

92 - TAILLARD (W.).
Die hormonelle grundlage der epiphysenlosung. Zeitschrift für Orthopädie, 2, 92, 219-229, 1962.

93 - TAILLARD (W.), MEGEVAND (A.), SCHOLDER (P.) et MORSCHER (E.).
L'épiphysiolyse de la tête du fémur. Documenta geigy, Acta Rhumatologia, n° 21, Geigy ED, Bâle, 1964.

94 - TAILLARD (W.) et GRASSET (E.).
La coxite laminaire juvénile. Rev. de Chir. Orthop. et Réparatrice de l'Appareil moteur, 50, 2, 159-181, 1964.

95 - TAILLARD (W.).
Les lyses du cartilage de croissance. Annales Nestlé, 47, 1-25, 1966.

96 - WHITMAN (R.).
Orthop. surgery, 1901.

97 - WHITMAN (R.).
Further observations on injuries of the neck of the femur in early life. Medical record, 75, 1, 1-8, 1909.

.../...

98 - WILSON (P.D.).
Displacement of upper epiphysis of femur treated by open reduction. The Journal of the Amer. Med. Ass., 83, 14, 1749-1756, 1924.

99 - WILSON (P.D.).
Conclusions regarding the treatment of slipping of the upper femoral epiphysis. Surgical Clinics of North America, 16, 3, 733-752, 1936.

100 - WILSON (M.).
Traitement de l'épiphysiolyse de l'extrémité supérieure du fémur. Communication au 3e Congrès de la S.I.C.O.T., Bologne, 2 septembre 1936.

101 - WILSON (P.D.).
The treatment of slipping of the upper femoral epiphysis with minimal displacement. The Journal of Bone and Joint Surgery, 20, 2, 379-399, 1938.

102 - WILSON (P.D.), JACOBS (B.) et SCHECTER (L.).
Slipped femoral capital epiphysis. An end result study. The Journal of Bone and Joint Surgery, 47-A, 6, 1128-1145, 1965.

103 - WOUTERS (H.W.).
Etiologie de l'épiphysiolyse. S.I.C.O.T. 10e Congrès, Paris, 1966, 538-541.

---ooo---